

Aula 30 – Manejo de Complicações Pós-operatórias

No universo da fisioterapia dermatofuncional, o sucesso de um procedimento cirúrgico não se encerra na sala de operação. Na verdade, é no período pós-operatório que muitos dos desafios mais complexos e decisivos para a recuperação do paciente se manifestam. Imagine a ansiedade de um paciente que, após investir tempo e esperança em uma cirurgia, se depara com uma intercorrência que ameaça o resultado ou, pior, sua saúde. É nesse cenário que a sua expertise como fisioterapeuta se torna não apenas valiosa, mas absolutamente indispensável.

Compreender e saber manejar as complicações pós-operatórias não é apenas uma habilidade técnica; é um diferencial que eleva a qualidade do cuidado e a segurança do paciente. É a capacidade de transformar um momento de incerteza em um caminho seguro para a recuperação plena. Esta aula foi desenhada para equipá-lo com o conhecimento aprofundado e as estratégias mais atuais para enfrentar esses desafios.

Ao final desta jornada, você será capaz de identificar a fisiopatologia de complicações como seroma, hematoma, deiscência de sutura, fibroses, aderências, equimoses persistentes e necroses teciduais. Mais do que isso, desenvolverá a habilidade de aplicar abordagens fisioterapêuticas avançadas, baseadas em evidências e nas mais recentes tecnologias, para prevenir, tratar e reabilitar seus pacientes de forma eficaz e humanizada. Prepare-se para aprofundar seu conhecimento e consolidar sua atuação como um profissional de excelência.

O Cenário Pós-Operatório: **Desafios Iniciais** e a **Vigilância Fisioterapêutica**

A fase pós-operatória é um período de grande expectativa para o paciente, mas também de intensa vigilância para a equipe de saúde. É como a etapa final de uma corrida de revezamento: a cirurgia fez sua parte, mas a recuperação depende de um cuidado contínuo e atento. Pequenos sinais podem indicar o início de complicações que, se não forem rapidamente identificadas e tratadas, podem comprometer todo o esforço e o resultado estético e funcional desejado.

Nesse contexto, o fisioterapeuta dermatofuncional atua como um verdadeiro detetive, observando cada detalhe, cada alteração na pele, na textura e na sensibilidade do tecido. A capacidade de antecipar problemas e intervir precocemente é um dos pilares da excelência profissional. É a diferença entre uma recuperação tranquila e uma jornada cheia de obstáculos.

As primeiras complicações que frequentemente surgem e demandam nossa atenção são o seroma e o hematoma. Embora ambos envolvam o acúmulo de fluidos, suas naturezas e abordagens são distintas, exigindo um olhar clínico apurado para diferenciá-los e aplicar a terapêutica correta.



Seroma: Quando o Líquido se Acumula Onde Não Deveria

Imagine que a área operada é como um terreno recém-escavado. Após a "obra" (cirurgia), o corpo tenta preencher os espaços vazios. Às vezes, em vez de apenas cicatrizar, ele acumula um líquido claro, amarelado, que não é sangue. Esse é o seroma, uma coleção de fluido seroso que se forma em cavidades cirúrgicas ou sob retalhos de pele, resultado de uma resposta inflamatória e da interrupção de vasos linfáticos e sanguíneos menores.

A fisiopatologia do seroma está ligada à lesão de vasos linfáticos e sanguíneos durante o procedimento, que permite o extravasamento de plasma e linfa para o espaço morto criado pela cirurgia. É como uma torneira pingando lentamente em um recipiente que não tem por onde escoar. Fatores como a extensão do descolamento tecidual, a presença de corpos estranhos (como fios de sutura) e a movimentação excessiva da área podem contribuir para sua formação.

Do ponto de vista do paciente, um seroma pode se manifestar como um inchaço persistente, flutuação à palpação, dor ou desconforto e, em casos mais graves, pode levar à infecção. A intervenção fisioterapêutica é crucial para gerenciar essa complicação, visando a reabsorção do líquido e a prevenção de recidivas.

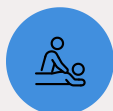

Manifestações Clínicas

- Inchaço persistente
- Flutuação à palpação
- Dor ou desconforto
- Risco de infecção

Estratégias Fisioterapêuticas para o Seroma

A abordagem fisioterapêutica para o seroma é multifacetada e visa otimizar a drenagem do fluido, reduzir o espaço morto e promover a cicatrização adequada. Uma das técnicas mais eficazes é a drenagem linfática manual (DLM), que atua estimulando o sistema linfático a reabsorver o excesso de líquido. É como guiar a água acumulada para os canais de escoamento naturais do corpo.



Drenagem Linfática Manual

Estimula o sistema linfático a reabsorver o excesso de líquido acumulado



Terapia Compressiva

Aplica pressão externa constante para reduzir o espaço potencial de acúmulo



Educação do Paciente

Orientação sobre imobilização relativa e uso correto da compressão

Além da DLM, a terapia compressiva desempenha um papel fundamental. O uso de malhas compressivas ou faixas elásticas aplica uma pressão externa constante sobre a área, o que ajuda a reduzir o espaço potencial para o acúmulo de líquido e a promover a adesão dos tecidos. Pense na compressão como uma forma de "apertar" o terreno para que não haja mais buracos onde a água possa se acumular.

Em casos de seromas persistentes ou de grande volume, a punção aspirativa pode ser necessária, realizada por um médico. No entanto, o fisioterapeuta continua sendo essencial no pós-punção, com a aplicação de compressão e DLM para evitar a recidiva. A educação do paciente sobre a importância da imobilização relativa e do uso correto da compressão também é vital para o sucesso do tratamento.

Hematoma: O Sangue que Não Deveria Estar Ali

Se o seroma é o acúmulo de linfa, o hematoma é a coleção de sangue extravasado dos vasos sanguíneos para os tecidos ou cavidades do corpo. É o que popularmente conhecemos como um "roxo" ou "mancha de sangue" interna, mas em uma escala maior e com implicações mais sérias. A fisiopatologia do hematoma está diretamente ligada à lesão de vasos sanguíneos durante a cirurgia ou no pós-operatório imediato, seja por trauma, aumento da pressão arterial ou falha na hemostasia.

A presença de um hematoma pode ser facilmente identificada pela coloração arroxeadada ou azulada da pele, inchaço localizado, dor intensa e, muitas vezes, sensação de calor na área. Diferente do seroma, que é mais flutuante, o hematoma tende a ser mais firme ao toque. É como se um pequeno vazamento de água (seroma) se transformasse em um rompimento de cano (hematoma), com um volume muito maior e mais denso de fluido.

A não resolução de um hematoma pode levar a complicações como infecção, necrose tecidual por compressão vascular, pigmentação permanente da pele (hemosiderose) e até mesmo encapsulamento, formando uma massa palpável e endurecida. A intervenção precoce é crucial para minimizar esses riscos e otimizar a recuperação.

Sinais de Alerta

- Coloração arroxeadada ou azulada
- Inchaço localizado
- Dor intensa
- Sensação de calor
- Firmeza à palpação

Complicações Potenciais

- Infecção
- Necrose tecidual
- Pigmentação permanente
- Encapsulamento

Abordagem Fisioterapêutica para o Hematoma

01

Fase Aguda (24-48h)

Crioterapia para controlar sangramento e reduzir inflamação através de vasoconstrição

02

Fase de Reabsorção

Terapia compressiva e laserterapia de baixa intensidade para acelerar a reabsorção

03

Prevenção de Sequelas

Fotobiomodulação e mobilização suave para evitar aderências e pigmentação

O manejo fisioterapêutico do hematoma varia conforme o estágio e o tamanho. Nas primeiras 24-48 horas, a prioridade é controlar o sangramento e reduzir o inchaço. A crioterapia (aplicação de gelo) é uma ferramenta poderosa nesse momento, pois promove vasoconstrição, diminuindo o fluxo sanguíneo e a inflamação. É como "congelar" o vazamento para que ele pare de se espalhar.

Após a fase aguda, o foco muda para a reabsorção do sangue acumulado e a prevenção de sequelas. A terapia compressiva continua sendo importante. A laserterapia de baixa intensidade (LLLT) e a fotobiomodulação podem ser empregadas para acelerar a reabsorção do hematoma, promover a cicatrização e reduzir a dor e a inflamação. O laser atua estimulando a microcirculação e a atividade celular, ajudando o corpo a "limpar" o sangue extravasado.

Em casos de hematomas grandes e sintomáticos, a drenagem cirúrgica pode ser necessária. O fisioterapeuta, nesse cenário, atua no pré e pós-drenagem, preparando o tecido e auxiliando na recuperação. A mobilização suave e progressiva da área, quando indicada e supervisionada, também contribui para a reabsorção e prevenção de aderências.

| Conceito | Âmbito/Aplicação | Base/Origem | Exemplo |
|-----------------|-------------------------|---------------------------------------|---|
| Seroma | Acúmulo de linfa/plasma | Lesão linfática, espaço morto | Inchaço flutuante, pós-lipoaspiração |
| Hematoma | Acúmulo de sangue | Lesão vascular, hemostasia inadequada | Mancha roxa, dor intensa, pós-abdominoplastia |

Deiscência de Sutura: A Ferida que se Abre **Inesperadamente**

A integridade da ferida cirúrgica é um dos indicadores mais visíveis de uma recuperação bem-sucedida. Quando essa integridade é comprometida e as bordas da incisão se separam, estamos diante de uma deiscência de sutura. É como se o "zíper" que unia os tecidos se abrisse antes da hora, expondo as camadas internas e criando um novo desafio para a cicatrização.

Fatores Cirúrgicos

- Tensão excessiva na linha de sutura
- Técnica cirúrgica inadequada
- Qualidade do material de sutura

Fatores do Paciente

- Má nutrição
- Doenças sistêmicas (diabetes)
- Tabagismo e obesidade
- Uso de corticosteroides

Fatores Locais

- Infecção da ferida
- Trauma local
- Edema excessivo

A fisiopatologia da deiscência é multifatorial. Pode ser causada por tensão excessiva na linha de sutura, infecção, má nutrição, doenças sistêmicas (como diabetes), uso de corticosteroides, tabagismo, obesidade, ou até mesmo trauma local. Em alguns casos, a técnica cirúrgica inadequada ou a qualidade do material de sutura podem ser fatores contribuintes. A deiscência pode ser parcial, afetando apenas algumas camadas, ou total, expondo órgãos internos em casos mais graves.

Para o paciente, a deiscência é fonte de grande preocupação, dor, risco de infecção e prolongamento do tempo de recuperação. Além do impacto físico, há um significativo componente emocional, pois a complicação pode afetar a autoimagem e a confiança no tratamento. A intervenção fisioterapêutica é crucial para promover um ambiente de cicatrização ideal e minimizar as sequelas.

Abordagem Fisioterapêutica na Deiscência: **Reconstruindo a Integridade**

O manejo da deiscência de sutura pelo fisioterapeuta exige uma abordagem cuidadosa e integrada, focada na limpeza da ferida, controle da infecção (se presente), estimulação da granulação e epitelização, e proteção do tecido em cicatrização. É como cuidar de uma planta delicada que precisa de condições ideais para crescer e se fechar novamente.



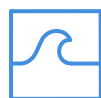Limpeza da Ferida

Remoção de exsudatos e tecidos desvitalizados com curativos especiais (alginato, hidrocoloides, espumas)



Laserterapia LLLT

Estimula proliferação celular, síntese de colágeno e angiogênese para acelerar o reparo



Ultrassom Terapêutico

Modo pulsado para modular inflamação e estimular a reparação tecidual



Terapia a Vácuo (VAC)

Promove contração da ferida e formação de tecido de granulação quando indicado

Inicialmente, a limpeza da ferida é primordial, removendo exsudatos e tecidos desvitalizados. Curativos especiais, como os de alginato, hidrocoloides ou espumas, podem ser utilizados para manter um ambiente úmido e favorecer a cicatrização. A laserterapia de baixa intensidade (LLLT) é uma ferramenta valiosa, pois estimula a proliferação celular, a síntese de colágeno e a angiogênese, acelerando o processo de reparo tecidual.

O ultrassom terapêutico, em modo pulsado, também pode ser empregado para modular a inflamação e estimular a reparação. A terapia a vácuo (VAC), quando indicada e sob supervisão médica, pode ser utilizada para promover a contração da ferida e a formação de tecido de granulação. O fisioterapeuta orienta o paciente sobre a proteção da área, a importância da higiene e a observação de sinais de infecção, trabalhando em conjunto com a equipe médica para garantir a melhor recuperação possível.

Fibroses e Aderências: O Tecido que se Organiza **Demais**

A cicatrização é um processo natural e essencial, mas nem sempre ocorre de forma perfeita. Em alguns casos, o corpo reage de maneira exagerada, produzindo um excesso de tecido conjuntivo fibroso, resultando em fibroses e aderências. Imagine que a cicatrização é como construir uma ponte: o ideal é que ela seja forte e flexível. No entanto, às vezes, o material de construção (colágeno) é depositado de forma desorganizada e em excesso, criando uma estrutura rígida e disfuncional.

A fisiopatologia das fibroses e aderências está ligada a uma resposta inflamatória prolongada ou intensa, que leva à produção excessiva de colágeno pelos fibroblastos. Isso pode ser exacerbado por traumas repetidos, infecções, isquemia ou até mesmo pela própria técnica cirúrgica. As fibroses são endurecimentos localizados no tecido, enquanto as aderências são bandas de tecido fibroso que conectam superfícies que normalmente seriam separadas, como a pele ao músculo ou órgãos internos entre si.

Para o paciente, fibroses e aderências podem causar dor crônica, restrição de movimento, alterações estéticas (como retrações e irregularidades na pele) e, em casos mais graves, disfunção de órgãos. A intervenção fisioterapêutica é fundamental para remodelar esse tecido, restaurar a funcionalidade e aliviar os sintomas.

Estratégias Avançadas para Fibroses e Aderências: Remodelando o Tecido

O tratamento fisioterapêutico de fibroses e aderências exige paciência e uma combinação de técnicas manuais e recursos tecnológicos. O objetivo é "quebrar" as ligações de colágeno desorganizadas e estimular a produção de um colágeno mais funcional e alinhado. É como um escultor que, com ferramentas precisas, modela a argila para dar-lhe a forma desejada.

Técnicas Manuais

- **Liberação Miofascial:** Pressão e alongamento controlados para romper aderências
- **Mobilização Tecidual:** Realinhamento das fibras de colágeno
- **Massagem Profunda:** Estimulação da circulação e flexibilidade

Recursos Tecnológicos

- **Radiofrequência:** Calor profundo para remodelação do colágeno
- **Ultrassom HIFU:** Ondas focalizadas para fibrose profunda
- **Laserterapia:** Modulação da inflamação e regeneração

A terapia manual, incluindo a liberação miofascial e a mobilização tecidual, é a base do tratamento. Essas técnicas aplicam pressão e alongamento controlados para romper as aderências e realinhar as fibras de colágeno. O ultrassom terapêutico, especialmente o de alta potência (HIFU – High-Intensity Focused Ultrasound, em algumas aplicações específicas e controladas para fibrose profunda), e a radiofrequência de nova geração são tecnologias emergentes que potencializam esses resultados. A radiofrequência, por exemplo, gera calor profundo que promove a remodelação do colágeno e a melhora da elasticidade tecidual.

A laserterapia de alta potência também pode ser utilizada para modular a inflamação e estimular a regeneração. É crucial que o tratamento seja progressivo e adaptado à tolerância do paciente, combinando as técnicas para otimizar a remodelação tecidual e restaurar a funcionalidade.

Equimoses Persistentes: O Roxo que Demora a Ir Embora

As equimoses, popularmente conhecidas como "roxos" ou "manchas roxas", são uma ocorrência comum após procedimentos cirúrgicos, especialmente aqueles que envolvem manipulação tecidual extensa. Elas resultam do extravasamento de sangue dos pequenos vasos sanguíneos para o tecido subcutâneo. Embora geralmente se resolvam espontaneamente em algumas semanas, a persistência ou a intensidade excessiva das equimoses pode ser um sinal de alerta e motivo de preocupação para o paciente.

A fisiopatologia da equimose persistente pode estar ligada a diversos fatores, como fragilidade capilar, uso de medicamentos anticoagulantes, deficiências nutricionais (vitamina C ou K), ou até mesmo uma resposta inflamatória mais acentuada. É como uma mancha de tinta que, em vez de desbotar rapidamente, se fixa e demora a ser removida, deixando uma marca visível por mais tempo do que o esperado.

Além do impacto estético, equimoses extensas podem causar desconforto, dor e, em casos raros, podem ser um indicativo de um problema subjacente na coagulação. A intervenção fisioterapêutica visa acelerar a reabsorção do sangue extravasado, reduzir a inflamação e prevenir a pigmentação residual (hemosiderose), que pode deixar a pele com um tom acastanhado permanente.

Fatores de Risco

- Fragilidade capilar
- Anticoagulantes
- Deficiências nutricionais
- Resposta inflamatória intensa

Prevenção e Tratamento de Equimoses Persistentes: **Acelerando a Resolução**



Pré-Operatório

Suspensão de medicamentos que aumentam sangramento e otimização da saúde geral



Pós-Operatório Imediato

Crioterapia e terapia compressiva para minimizar extravasamento sanguíneo



Tratamento Estabelecido

Drenagem linfática, laserterapia e fotobiomodulação para reabsorção acelerada

A prevenção de equimoses persistentes começa no pré-operatório, com a orientação ao paciente sobre a suspensão de medicamentos que possam aumentar o sangramento (como aspirina ou anti-inflamatórios) e a otimização de sua saúde geral. No pós-operatório imediato, a aplicação de crioterapia e a terapia compressiva são medidas eficazes para minimizar o extravasamento sanguíneo.

Para equimoses já estabelecidas e persistentes, a fisioterapia oferece recursos que aceleram sua resolução. A drenagem linfática manual, realizada com técnicas suaves e específicas, pode auxiliar na remoção dos resíduos sanguíneos e na redução do edema associado. É como um sistema de limpeza que ajuda o corpo a "varrer" as células sanguíneas mortas para fora da área.

A laserterapia de baixa intensidade (LLLT) e a fotobiomodulação, utilizando luz vermelha e infravermelha, são particularmente eficazes. Essas terapias atuam estimulando a microcirculação, acelerando o metabolismo celular e promovendo a reabsorção dos pigmentos sanguíneos. Elas também possuem efeitos anti-inflamatórios e analgésicos, contribuindo para o conforto do paciente. A combinação dessas abordagens ajuda a restaurar a coloração natural da pele de forma mais rápida e eficiente.

Necroses Teciduais: O Ponto Crítico da Lesão e a Urgência da Intervenção

Entre as complicações pós-operatórias, a necrose tecidual é, sem dúvida, uma das mais graves e desafiadoras. Ela representa a morte de células e tecidos devido à falta de suprimento sanguíneo (isquemia), infecção ou trauma severo. É como um jardim onde uma parte das plantas morre por falta de água e nutrientes, e essa área morta pode se espalhar se não for contida.

A fisiopatologia da necrose pós-operatória frequentemente envolve a compressão vascular (por hematomas, edema excessivo ou curativos apertados), trombose de pequenos vasos, infecção bacteriana ou tensão excessiva na linha de sutura que compromete a circulação. A área afetada pode apresentar coloração escura (preta ou marrom), perda de sensibilidade, dor intensa e, em casos de necrose úmida, mau cheiro e exsudato purulento.

Sinais de Necrose

- Coloração escura (preta/marrom)
- Perda de sensibilidade
- Dor intensa
- Mau cheiro (necrose úmida)
- Exsudato purulento

A necrose não apenas compromete o resultado estético e funcional da cirurgia, mas também representa um risco significativo para a saúde do paciente, podendo levar a infecções sistêmicas e prolongar drasticamente o tempo de recuperação. A atuação do fisioterapeuta é crucial para identificar precocemente os sinais, auxiliar no desbridamento e promover um ambiente favorável à cicatrização dos tecidos viáveis.

Atuação Fisioterapêutica nas Necroses: Resgatando a Viabilidade Tecidual

O manejo da necrose tecidual é complexo e exige uma abordagem multidisciplinar, com o fisioterapeuta desempenhando um papel fundamental. O primeiro passo é a remoção do tecido desvitalizado, um processo conhecido como desbridamento. O fisioterapeuta pode atuar no desbridamento autolítico (utilizando curativos que promovem a digestão enzimática do tecido morto) e, em alguns casos, no desbridamento mecânico suave, sempre em conjunto com a equipe médica.



Desbridamento

Remoção do tecido desvitalizado através de métodos autolíticos ou mecânicos suaves



Laserterapia LLLT

Estimulação de angiogênese, proliferação celular e síntese de colágeno



Oxigenoterapia Hiperbárica

Aumento da oxigenação dos tecidos isquêmicos e combate a infecções



Proteção e Monitoramento

Curativos adequados, mobilização suave e vigilância contínua

Após o desbridamento, o foco se volta para a promoção da cicatrização do tecido viável e a prevenção de infecções. A laserterapia de baixa intensidade (LLLT) é uma ferramenta poderosa, pois estimula a angiogênese (formação de novos vasos sanguíneos), a proliferação celular e a síntese de colágeno, acelerando o processo de reparo. A oxigenoterapia hiperbárica (OHB), quando disponível e indicada, pode ser um recurso valioso para aumentar a oxigenação dos tecidos isquêmicos e combater infecções.


Além disso, o fisioterapeuta orienta sobre a proteção da ferida, o uso de curativos adequados e a mobilização suave para evitar a formação de novas áreas de pressão. A educação do paciente e o monitoramento contínuo são essenciais para garantir que a área necrótica seja adequadamente tratada e que o tecido saudável possa se regenerar.

Tecnologias Emergentes no Manejo de Complicações: O Futuro ao Nosso Alcance

A fisioterapia dermatofuncional está em constante evolução, impulsionada por pesquisas e inovações tecnológicas. As tendências para 2025 apontam para a crescente incorporação de equipamentos que oferecem maior precisão, eficácia e segurança no manejo de complicações pós-operatórias. Essas tecnologias não substituem a expertise clínica, mas a potencializam, oferecendo novas ferramentas para otimizar a recuperação.


Equipamentos modernos de eletrotermofototerapia, como o ultrassom de alta potência (HIFU), a radiofrequência de nova geração e a laserterapia de baixa intensidade, estão revolucionando a forma como abordamos fibroses, aderências, equimoses e até mesmo a cicatrização de feridas complexas. O HIFU, por exemplo, permite uma ação mais profunda e focada na remodelação do colágeno, enquanto a radiofrequência de nova geração oferece controle térmico superior para a remodelação tecidual.

A laserterapia de baixa intensidade, por sua vez, continua a ser aprimorada, com novos comprimentos de onda e protocolos que otimizam seus efeitos anti-inflamatórios, analgésicos e bioestimuladores. A capacidade de combinar essas tecnologias com a terapia manual e o conhecimento da fisiopatologia permite ao fisioterapeuta oferecer tratamentos mais personalizados e eficazes, acelerando a recuperação e minimizando as sequelas.



Comparativo de **Tecnologias Emergentes**

| Tecnologia | Âmbito/Aplicação | Mecanismo de Ação Principal | Benefício Chave |
|--------------------------|---------------------------------|------------------------------------|---|
| HIFU | Fibroses profundas, remodelação | Ondas ultrassônicas focadas, calor | Remodelação de colágeno em profundidade |
| Radiofrequência | Fibroses, aderências, flacidez | Aquecimento dérmico e subcutâneo | Remodelação de colágeno, melhora elasticidade |
| Laserterapia LLLT | Equimoses, deiscência, necrose | Fotobiomodulação, estímulo celular | Anti-inflamatório, analgésico, bioestimulador |



HIFU - Ultrassom Focado

Ação profunda e precisa para remodelação de colágeno em fibroses resistentes



Radiofrequência Avançada

Controle térmico superior para tratamento de aderências e melhora da elasticidade



Laserterapia LLLT

Fotobiomodulação para aceleração da cicatrização e redução da inflamação

A Prevenção como Pilar Fundamental: Antecipando e Minimizando Riscos

Embora o manejo das complicações seja crucial, a verdadeira maestria na fisioterapia dermatofuncional reside na capacidade de prevenção. Antecipar os riscos e implementar estratégias proativas é a forma mais eficaz de garantir uma recuperação suave e resultados satisfatórios para o paciente. É como um bom planejamento de viagem: prever os possíveis contratempos e ter um plano B para cada um deles.

A educação do paciente é um pilar central da prevenção. Orientar sobre a importância do repouso, da hidratação, da nutrição adequada, do uso correto de malhas compressivas e da observação de sinais de alerta empodera o paciente a ser um agente ativo em sua própria recuperação. Um paciente bem informado é um aliado valioso na prevenção de complicações.

O monitoramento contínuo no pós-operatório, com avaliações regulares, permite ao fisioterapeuta identificar precocemente qualquer alteração e intervir antes que uma pequena intercorrência se transforme em uma complicação grave. A aplicação de técnicas preventivas, como a drenagem linfática precoce e a mobilização suave, também contribui para reduzir o edema, melhorar a circulação e otimizar o processo de cicatrização. O papel proativo do fisioterapeuta é, portanto, um investimento na saúde e no bem-estar do paciente.

Educação do Paciente

Orientações sobre repouso, hidratação, nutrição e uso de compressão

Monitoramento Contínuo

Avaliações regulares para identificação precoce de alterações

Técnicas Preventivas

Drenagem linfática precoce e mobilização suave

Consolidação e Autoavaliação

Chegamos ao final de uma jornada intensa e enriquecedora sobre o manejo de complicações pós-operatórias. Vimos que a fisioterapia dermatofuncional vai muito além da estética, adentrando um campo de profunda responsabilidade e impacto na saúde e qualidade de vida do paciente. A capacidade de identificar, compreender a fisiopatologia e intervir com as técnicas e tecnologias mais avançadas é o que define um profissional de excelência.

Em prática

Lembre-se de que cada paciente é único. A avaliação detalhada, a escuta ativa e a personalização do tratamento são tão importantes quanto o domínio técnico. Mantenha-se atualizado com as práticas baseadas em evidências e as novas tecnologias. A prevenção é sempre o melhor caminho, mas a prontidão para o manejo das complicações é a sua garantia de segurança e eficácia.

Autoavaliação

1

Questão 1

Qual das seguintes complicações é caracterizada pelo acúmulo de fluido seroso em cavidades cirúrgicas, geralmente claro e amarelado?

- a) Hematoma
- b) Necrose tecidual
- c) Seroma
- d) Deiscência de sutura

2

Questão 2

A laserterapia de baixa intensidade (LLLT) é uma ferramenta eficaz no tratamento de equimoses persistentes devido à sua capacidade de:

- a) Promover vasoconstrição intensa.
- b) Estimular a microcirculação e a reabsorção de pigmentos sanguíneos.
- c) Realizar desbridamento mecânico do tecido.
- d) Aumentar a tensão na linha de sutura.

3

Questão 3

Qual das opções abaixo NÃO é um fator de risco comum para a deiscência de sutura?

- a) Infecção da ferida
- b) Tensão excessiva na linha de sutura
- c) Boa nutrição e hidratação
- d) Doenças sistêmicas como diabetes

4

Questão 4

No manejo de fibroses e aderências, qual tecnologia emergente é conhecida por gerar calor profundo e promover a remodelação do colágeno?

- a) Crioterapia
- b) Drenagem linfática manual
- c) Radiofrequência de nova geração
- d) Ultrassom de baixa frequência

5

Questão 5

Descreva a importância da abordagem multidisciplinar no tratamento de necroses teciduais pós-operatórias, destacando o papel do fisioterapeuta nesse contexto.

Gabarito e Próximos Passos

Questão 1

Resposta: c) Seroma

Questão 2

Resposta: b) Estimular a microcirculação e a reabsorção de pigmentos sanguíneos.

Questão 3

Resposta: c) Boa nutrição e hidratação

Questão 4


Resposta: c) Radiofrequência de nova geração

Próxima Aula

Na **Aula 31**, mergulharemos no desafiador e sensível universo da **Fisioterapia em Pacientes Queimados**, explorando as particularidades do tratamento e reabilitação desses casos.

Recursos Adicionais

- **Artigos Científicos Recentes:** Para aprofundar-se em práticas baseadas em evidências.
- **Manuais de Fisioterapia Dermatofuncional:** Para consulta de protocolos e técnicas.
- **Webinars e Cursos Online:** Para manter-se atualizado sobre as últimas tecnologias e abordagens.

 **NOTA IMPORTANTE:** As informações regulatórias/legais/técnicas desta aula estão atualizadas até 2025. Consulte sempre fontes oficiais para verificar alterações.