

Aula 23 – Cimentação Adesiva – Parte 2: Protocolo Clínico

A cimentação adesiva é, sem dúvida, um dos pilares da Odontologia Estética e Restauradora contemporânea. Não se trata apenas de "colar" uma peça, mas de criar uma união duradoura e biologicamente compatível entre a estrutura dental e a restauração. Se na primeira parte exploramos os fundamentos e a ciência por trás da adesão, agora é o momento de mergulhar no "como fazer", desvendando cada etapa do protocolo clínico que garante o sucesso e a longevidade dos nossos trabalhos.

Imagine que você dedicou horas ao planejamento digital, à preparação minimamente invasiva e à confecção de uma restauração cerâmica impecável. Todo esse esforço pode ser comprometido se a etapa final, a cimentação, não for executada com a precisão e o rigor necessários. É aqui que a teoria se encontra com a prática, onde cada detalhe, desde a prova da peça até o ajuste oclusal, se torna crucial para a excelência do resultado.

- ❏ **Objetivos desta aula:** Desmistificar o protocolo de cimentação adesiva, transformando-o de uma sequência complexa em um fluxo de trabalho lógico e seguro. Ao final, você será capaz de realizar a prova das peças com confiança, executar a sequência clínica de cimentação do isolamento absoluto à remoção de excessos, e finalizar com um ajuste oclusal e polimento que garantam a função e a estética.

A Essência da Cimentação Adesiva: Mais que Fixação

No universo da Odontologia Estética, a cimentação adesiva transcende a mera função de fixar uma restauração. Ela é a ponte que une a arte da confecção protética à biologia do dente, garantindo não apenas a retenção mecânica, mas também a selagem marginal, a distribuição de tensões e, crucialmente, a longevidade do tratamento. Pense nela como a fundação de um edifício: por mais bela que seja a arquitetura, sem uma base sólida, a estrutura inteira está fadada ao colapso.

Selagem Marginal

Previne microinfiltrações e cárie secundária

Distribuição de Tensões

Protege a restauração e o dente de fraturas

Longevidade

Garante a durabilidade do tratamento

Muitas vezes, a cimentação é vista como a etapa final e, por vezes, apressada do processo restaurador. Contudo, é precisamente nesse momento que se consolidam ou se perdem todos os esforços anteriores. Uma cimentação falha pode levar a microinfiltrações, sensibilidade pós-operatória, cárie secundária, fratura da restauração ou até mesmo a sua perda total. É um lembrete constante de que a excelência reside nos detalhes e na compreensão profunda de cada passo.

A Odontologia moderna, impulsionada pelas inovações em materiais e técnicas digitais, exige um protocolo de cimentação cada vez mais refinado. A precisão obtida com escaneamento intraoral e manufatura CAD/CAM, por exemplo, só se traduz em sucesso clínico se a cimentação for igualmente precisa. É um ciclo virtuoso onde cada etapa complementa a outra, culminando em restaurações que não apenas parecem naturais, mas que funcionam e duram como tal.

O Primeiro Passo Crucial: A Prova das Peças (Try-in)

Antes mesmo de pensar em adesivos e cimentos, há uma etapa fundamental que atua como um verdadeiro ensaio geral: a prova das peças, ou *try-in*. Imagine um alfaiate que confecciona um terno sob medida. Ele jamais entregaria a peça final sem antes fazer uma prova minuciosa para garantir que cada costura, cada caimento, esteja perfeito. Na odontologia, a prova da restauração é exatamente isso: a oportunidade de verificar a adaptação, a estética e a função antes da cimentação definitiva.

Ignorar ou subestimar o *try-in* é como pular etapas em uma receita complexa. Você pode até chegar a um resultado, mas a chance de algo dar errado aumenta exponencialmente.

A prova da peça é a sua chance de dialogar com a restauração e com o paciente. É o momento de avaliar a adaptação marginal, os pontos de contato proximais, a oclusão, e, crucialmente, a cor e a translucidez da peça em relação aos dentes adjacentes e à pele do paciente. É uma etapa diagnóstica e preditiva, que nos permite antecipar o resultado final e fazer os ajustes necessários para garantir a satisfação e a longevidade do trabalho.

01

Adaptação Marginal

Verificar o assentamento completo da peça

03

Oclusão

Identificar contatos prematuros

02

Pontos de Contato

Avaliar contatos proximais adequados

04

Estética

Avaliar cor e translucidez com o paciente

Desvendando as Pastas de Glicerina: Aliadas da Cor

Quando realizamos a prova das peças, especialmente em restaurações estéticas como facetas ou lentes de contato, a cor é um fator determinante. No entanto, a cor da restauração seca, fora da boca, pode ser enganosa. A translucidez da cerâmica, a cor do substrato dental e a tonalidade do cimento resinoso interagem de forma complexa, alterando a percepção final. É aqui que as pastas de glicerina entram em cena, atuando como verdadeiras aliadas para prever o resultado estético.

O que são?

Pense nas pastas de glicerina como um "**simulador de cimento**". Elas possuem uma consistência e uma translucidez que mimetizam o cimento resinoso final, mas sem a capacidade de polimerizar.

Como funcionam?

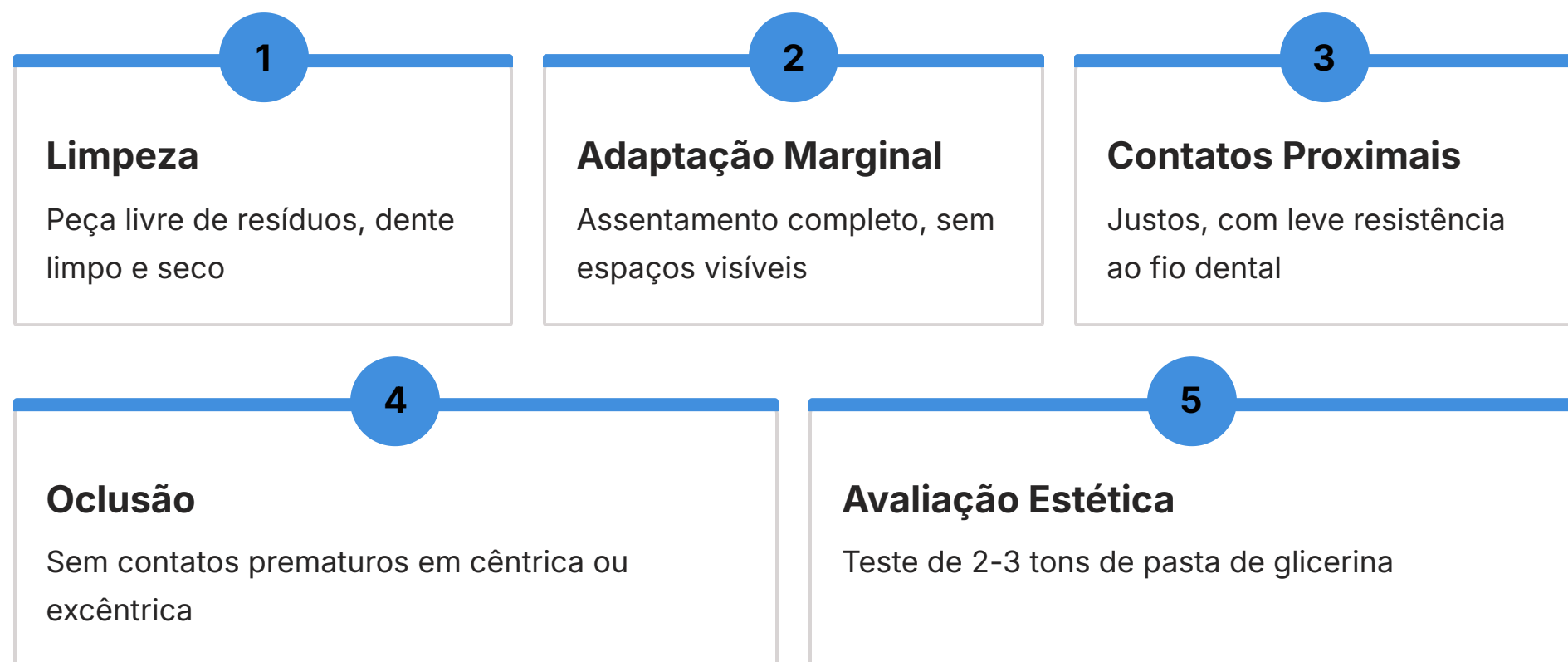
Ao aplicar uma pequena quantidade dessa pasta na face interna da restauração e assentá-la sobre o dente preparado, conseguimos visualizar como a cor da peça se comportará após a cimentação.

- 📄 **Vantagem clínica:** A utilização dessas pastas permite que o profissional e o paciente avaliem diferentes tonalidades de cimento antes da escolha definitiva. Se a restauração parece escura, uma pasta de glicerina mais clara pode ser testada. Se há necessidade de mascarar um substrato escurecido, uma pasta mais opaca pode ser a solução.

Esse processo de "try-in de cor" é um passo crítico para alcançar a excelência estética, transformando a cimentação de um ato de fé em uma decisão informada e precisa.

Protocolo de Try-in: Detalhes que Fazem a Diferença

A prova das peças é um ritual que exige atenção meticulosa a cada detalhe. Começamos pela **limpeza da peça e do dente preparado**. A restauração deve estar livre de resíduos de laboratório, e o dente, limpo e seco, sem isolamento, para uma avaliação precisa da cor. Em seguida, verificamos a **adaptação marginal e interproximal**. A peça deve assentar completamente, sem "balançar" ou apresentar espaços visíveis nas margens. Use uma sonda exploradora para verificar a transição suave entre a restauração e a estrutura dental.

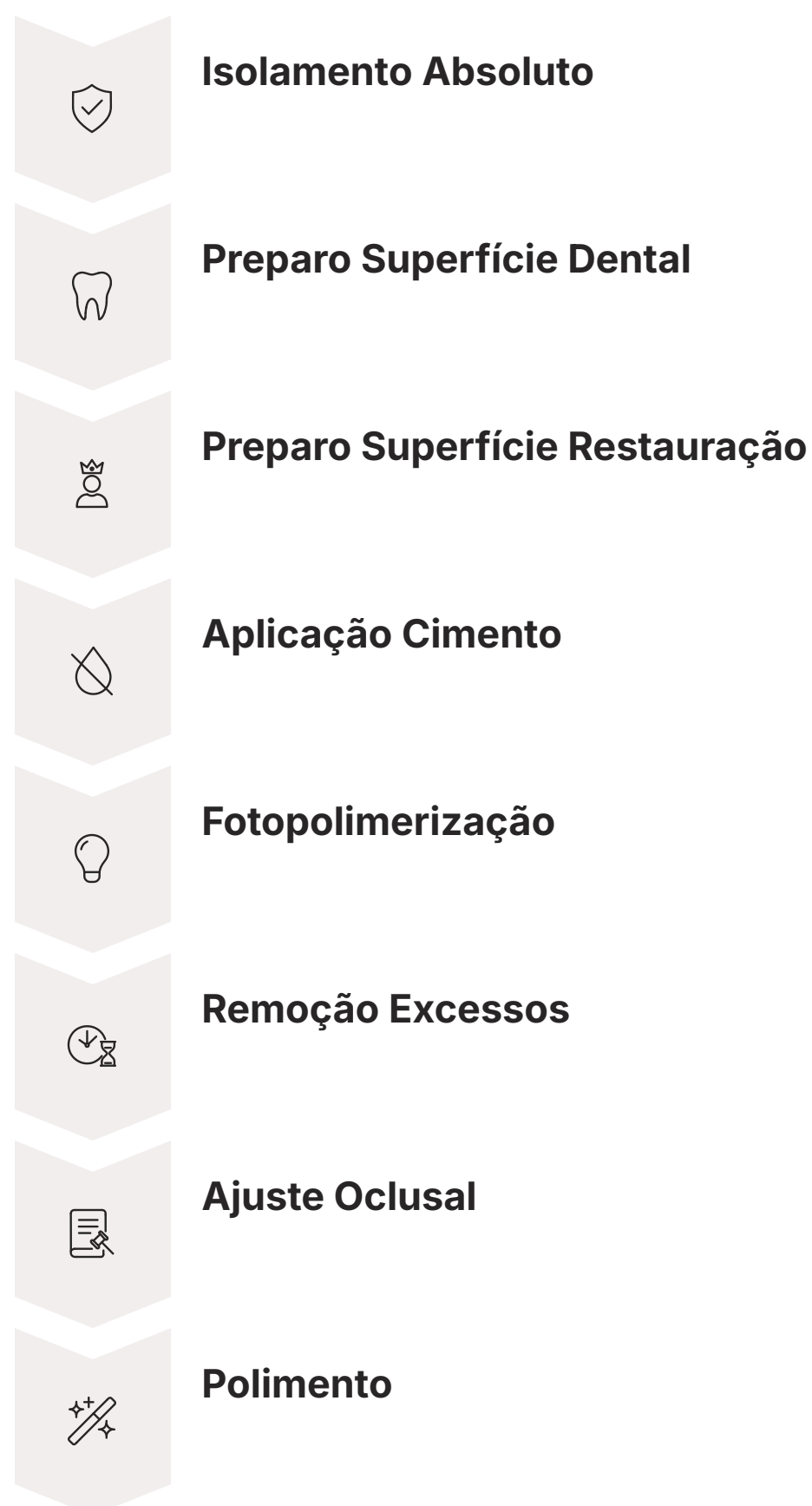

Após a adaptação, avaliamos os **pontos de contato proximais**. Eles devem ser justos, mas permitir a passagem de fio dental com leve resistência. Contatos excessivos podem dificultar o assentamento completo, enquanto contatos abertos podem levar ao acúmulo de alimentos. A **oclusão** é o próximo passo: a peça não deve apresentar contatos prematuros em cêntrica ou em movimentos excêntricos. Use papel carbono fino para identificar e ajustar qualquer interferência.

Finalmente, a **avaliação estética** com as pastas de glicerina. Selecione 2-3 tons de pasta que pareçam mais adequados e teste-os individualmente. Aplique uma pequena quantidade na superfície interna da restauração, assente-a no dente e peça ao paciente para avaliar no espelho, sob diferentes condições de luz. Discuta as opções e chegue a um consenso. Lembre-se, o *try-in* é a última chance de ajuste antes da cimentação definitiva.

A Sequência Clínica de Cimentação: Visão Geral

Com a peça provada e aprovada, entramos na fase da cimentação propriamente dita. Esta sequência não é um conjunto de passos isolados, mas uma coreografia cuidadosamente orquestrada, onde cada movimento influencia o próximo. Pense em um cirurgião que se prepara para uma operação complexa: ele segue um protocolo rigoroso, desde a assepsia até o fechamento, porque sabe que a falha em qualquer etapa pode ter consequências graves. Na cimentação adesiva, a precisão é igualmente vital.



A cimentação adesiva é um processo sensível à técnica, exigindo atenção minuciosa à umidade, à contaminação e à polimerização. É por isso que a sequência clínica deve ser seguida à risca, sem atalhos ou improvisações. Desde o isolamento absoluto, que cria um campo de trabalho imaculado, até a remoção meticulosa dos excessos, cada etapa contribui para a integridade da interface adesiva e para a longevidade da restauração.

Navegaremos por esta sequência, desdobrando cada fase em detalhes, para que você compreenda não apenas o "o quê", mas o "porquê" de cada ação. O objetivo é construir uma base sólida de conhecimento e habilidade que permita executar cimentações adesivas com confiança, previsibilidade e resultados estéticos e funcionais superiores.

Isolamento Absoluto: O Pilar da Longevidade Adesiva

Se a cimentação adesiva é a fundação, o isolamento absoluto é o terreno firme sobre o qual essa fundação é construída. Não há como enfatizar o suficiente a importância dessa etapa. Imagine tentar pintar um quadro detalhado em meio a uma tempestade, com respingos de água e poeira por toda parte. Seria impossível obter um resultado preciso e duradouro. Da mesma forma, a adesão dental é extremamente sensível à umidade e à contaminação.

Por que é essencial?

- A saliva, o sangue e o fluido crevicular são os grandes inimigos da adesão
- Contêm proteínas e enzimas que interferem na polimerização
- Comprometem a força de união e a selagem marginal
- O isolamento absoluto cria um campo seco, limpo e livre de contaminação

📄 **Regra de ouro:** Em cimentação adesiva, o isolamento absoluto não é uma opção, mas uma condição *sine qua non* para o sucesso.

Além de proteger o campo operatório, o isolamento absoluto também oferece outras vantagens: melhora a visibilidade, protege o paciente da ingestão de materiais e instrumentos, e retrai tecidos moles, facilitando o acesso. Em procedimentos de cimentação adesiva, especialmente em restaurações indiretas, o isolamento absoluto não é uma opção, mas uma condição *sine qua non* para o sucesso. É o investimento inicial que garante a longevidade do seu trabalho.

Preparo da Superfície Dental: A Base da Adesão

Com o campo operatório isolado, o próximo passo crítico é o preparo da superfície dental. Esta etapa é como preparar uma tela para receber uma pintura: a superfície precisa ser limpa, condicionada e pronta para receber o adesivo, garantindo que a "tinta" (o cimento) se fixe de forma permanente e uniforme. A qualidade da adesão entre o cimento e o dente depende diretamente da forma como essa superfície é tratada.



Esmalte

Condicionamento ácido com ácido fosfórico cria micro-retenções



Dentina

Desmineralização superficial expõe fibras colágenas para camada híbrida

O preparo da superfície dental envolve a remoção da *smear layer* (camada de esfregaço) e a criação de uma superfície quimicamente reativa para o adesivo. Para o esmalte, o condicionamento ácido com ácido fosfórico é o padrão-ouro, criando micro-retenções que aumentam drasticamente a área de superfície e a energia superficial, permitindo a penetração do adesivo. No caso da dentina, o protocolo é mais delicado, visando a desmineralização superficial para expor as fibras colágenas e permitir a formação da camada híbrida.

A escolha do sistema adesivo – *etch-and-rinse* (condicionamento total) ou *self-etch* (autocondicionante) – guiará os passos específicos. Independentemente do sistema, o objetivo é sempre o mesmo: otimizar a interação entre o adesivo e a estrutura dental, criando uma união forte e duradoura.

Preparo da Superfície da Restauração: Cerâmica e Resina

Assim como o dente, a superfície interna da restauração também precisa de um preparo específico para otimizar a adesão. Cada material restaurador possui características únicas e, portanto, exige um protocolo de tratamento de superfície distinto. Ignorar essa especificidade é como tentar colar dois materiais diferentes com a mesma cola, esperando o mesmo resultado. A compatibilidade entre o material da restauração e o sistema adesivo é fundamental.




Material	Tratamento	Mecanismo	Exemplo
Cerâmica Feldspática / Dissilicato de Lítio	Ácido Fluorídrico + Silano	Micro-retenções + União química	Facetas, lentes de contato, coroas e.max
Zircônia	Jateamento (Al_2O_3) + Primer MDP	Rugosidade + União química	Coroas de zircônia
Resina Composta Indireta	Jateamento + Primer MDP	Rugosidade + União química	Inlays, onlays de resina

Para restaurações cerâmicas à base de dissilicato de lítio ou feldspáticas, o tratamento mais comum e eficaz é o **condicionamento com ácido fluorídrico**, seguido da aplicação de um **silano**. O ácido fluorídrico cria uma superfície microporosa, aumentando a área de superfície para adesão mecânica, enquanto o silano atua como um agente de união química, formando uma ponte entre a cerâmica inorgânica e a matriz orgânica do cimento resinoso. É uma sinergia perfeita para a adesão.

Já para restaurações de resina composta indireta ou cerâmicas à base de zircônia, o protocolo difere. A zircônia, por ser uma cerâmica policristalina, não é sensível ao ácido fluorídrico. Nesses casos, a **jateamento com óxido de alumínio** (triboquímica) e a aplicação de um **primer contendo MDP** (10-metacriloxildecil di-hidrogenofosfato) são as abordagens preferenciais, criando uma união química e mecânica robusta. Compreender essas nuances é crucial para o sucesso da cimentação.

Seleção do Cimento Resinoso: Escolha Estratégica

A escolha do cimento resinoso é uma decisão estratégica que impacta diretamente a estética, a longevidade e a resistência da restauração. Não existe um "cimento universal" que sirva para todas as situações; cada caso exige uma análise cuidadosa das características da restauração, do substrato dental e das necessidades estéticas. É como um chef que seleciona o molho perfeito para um prato: o molho errado pode arruinar toda a experiência.

		
Fotopolimerizáveis	Autopolimerizáveis	Duais
Indicação: Restaurações finas e translúcidas (lentes, facetas)	Indicação: Restaurações opacas ou espessas	Indicação: Maioria das restaurações indiretas
Vantagem: Maior tempo de trabalho, estabilidade de cor	Vantagem: Polimerização em áreas sem acesso à luz	Vantagem: Versatilidade, polimerização completa garantida

Os cimentos resinosos podem ser classificados de diversas formas, mas uma das mais relevantes para o protocolo clínico é quanto ao seu mecanismo de polimerização: **fotopolimerizáveis, autopolimerizáveis e duais**. Os fotopolimerizáveis são ideais para restaurações finas e translúcidas (como lentes de contato e facetas), onde a luz consegue penetrar e ativar a polimerização. Eles oferecem maior tempo de trabalho e estabilidade de cor.

Os cimentos autopolimerizáveis são indicados para restaurações mais opacas ou espessas, onde a luz não consegue atingir todas as áreas, ou em situações onde o isolamento da luz é difícil. Já os cimentos duais combinam os dois mecanismos, iniciando a polimerização pela luz e completando-a quimicamente, sendo uma opção versátil para a maioria das restaurações indiretas. A escolha correta garante a polimerização completa e a máxima força de união.

Aplicação do Cimento e Assentamento da Peça


Com o dente e a restauração devidamente preparados e o cimento resinoso selecionado, chegamos ao momento crucial da aplicação e assentamento. Esta etapa exige precisão, controle e um toque delicado. Pense em um joalheiro que está encaixando uma pedra preciosa em um anel: ele precisa garantir que a pedra se assente perfeitamente, sem folgas, mas também sem forçar, para evitar danos. Na odontologia, o princípio é o mesmo.

Aplicação do Cimento

- Aplicar na superfície interna da restauração ou no dente
- Quantidade suficiente para cobrir toda a superfície
- Evitar excessos que dificultem o assentamento
- Prevenir formação de bolhas de ar

Assentamento da Peça

- Pressão suave e controlada
- Garantir posicionamento completo
- Aplicar leve vibração para fluxo do cimento
- Manter pressão até início da polimerização

 **Técnica útil:** Aplicar uma leve vibração (com um vibrador ultrassônico ou mesmo com a ponta do dedo) para ajudar o cimento a fluir e a peça a assentar. Mantenha a pressão até que o cimento comece a polimerizar ou até que a fotopolimerização inicial seja realizada.

O cimento resinoso deve ser aplicado na superfície interna da restauração ou diretamente no dente preparado, dependendo da preferência do operador e das instruções do fabricante. A chave é aplicar uma quantidade suficiente para cobrir toda a superfície, mas sem excessos que possam dificultar o assentamento completo da peça. Evite a formação de bolhas de ar, que podem comprometer a adesão e a resistência do cimento.

Fotopolimerização: A Chave para a Resistência Final

A fotopolimerização é a etapa que transforma o cimento resinoso de uma pasta maleável em uma estrutura rígida e resistente, selando a restauração ao dente. É um processo que exige atenção e conhecimento, pois uma polimerização incompleta é uma das principais causas de falha da cimentação adesiva. Imagine um concreto que não seca completamente: ele nunca atingirá sua força máxima e se desintegrará com o tempo. O mesmo acontece com o cimento resinoso.

1 Pré-polimerização (Flash)

2-5 segundos para estabilizar a restauração e facilitar remoção de excessos

2 Polimerização Final

Por todas as faces (oclusal, vestibular, lingual/palatina, proximal)

3 Tempo Adequado

Ajustar conforme espessura e opacidade da restauração

Para garantir uma polimerização eficaz, é fundamental utilizar um **fotopolimerizador de qualidade**, com intensidade de luz adequada e comprimento de onda compatível com os fotoiniciadores do cimento. A **distância** da ponta do aparelho à superfície da restauração e o **tempo de exposição** são fatores críticos. Quanto mais próxima a luz, maior a intensidade. Quanto mais espessa ou opaca a restauração, maior o tempo de exposição necessário.

Além disso, a **técnica de fotopolimerização** é importante. Comece com uma "pré-polimerização" ou "polimerização *flash*" de poucos segundos (2-5s) para estabilizar a restauração e permitir a remoção dos excessos de cimento de forma mais fácil. Em seguida, realize a **polimerização final** por todas as faces da restauração (oclusal, vestibular, lingual/palatina, proximal), garantindo que a luz atinja todas as áreas. A polimerização completa é a garantia da resistência mecânica e da estabilidade de cor do cimento.

Remoção de Excesso: Precisão e Paciência

Após a fotopolimerização inicial, a remoção dos excessos de cimento é uma etapa que exige tanto precisão quanto paciência. Muitos profissionais subestimam a importância desse passo, mas deixar resíduos de cimento pode ter consequências sérias para a saúde periodontal e a longevidade da restauração. Pense em um escultor que, após moldar sua obra, precisa remover cuidadosamente cada pedaço de material excedente para revelar a forma final e perfeita.

Inflamação Gengival Excessos atuam como nichos para placa bacteriana	Sangramento Irritação constante dos tecidos moles
Recessão Retração gengival ao longo do tempo	Perda Óssea Consequência de inflamação crônica

Os excessos de cimento, especialmente nas margens gengivais e nas áreas interproximais, atuam como nichos para o acúmulo de placa bacteriana. Isso pode levar à inflamação gengival, sangramento, recessão e até mesmo à perda óssea ao longo do tempo. Além disso, os resíduos podem causar desconforto ao paciente, interferir na oclusão e comprometer a estética, especialmente se o cimento tiver uma tonalidade diferente da restauração.

A remoção deve ser feita com instrumentos adequados e de forma sistemática. Comece com a remoção dos excessos mais grosseiros logo após a polimerização *flash*, quando o cimento está em uma fase "borrachóide" e mais fácil de ser removido. Em seguida, utilize instrumentos mais finos e delicados para as áreas mais sensíveis e de difícil acesso. A atenção a este detalhe é um diferencial para a saúde e o conforto do paciente.

Ferramentas e Técnicas para Remoção de Excesso

A remoção de excessos de cimento é uma arte que exige as ferramentas certas e uma técnica apurada. Para os excessos mais volumosos, logo após a polimerização *flash*, espátulas finas e exploradores afiados são ideais. O cimento nesse estágio tem uma consistência elástica, permitindo que seja "descolado" das margens com relativa facilidade. É crucial ter cuidado para não danificar a restauração ou a estrutura dental adjacente.



Espátulas e Exploradores

Para excessos volumosos após polimerização flash



Fio Dental

Indispensável para áreas interproximais, movimento de "serra"



Tiras de Lixa

Finas e ultrafinas, com cautela para não abrir contatos



Sonda Exploradora

Inspeção final das margens para detectar resíduos



Escovas de Profilaxia

Com pasta abrasiva fina para polimento das margens

Para as áreas interproximais, o desafio é maior. O uso de **fio dental** é indispensável. Passe o fio dental com cuidado, fazendo um movimento de "serra" para remover os excessos que se alojam nos pontos de contato. Em alguns casos, **tiras de lixa interproximais** (finas e ultrafinas) podem ser utilizadas, sempre com cautela para não criar degraus ou abrir os contatos. Lembre-se de que a superfície da restauração deve ser lisa e contínua com a do dente.

Após a remoção dos excessos visíveis, é fundamental inspecionar as margens com uma **sonda exploradora** para detectar qualquer resíduo remanescente. A passagem da sonda deve ser suave, sem "engancha" nas margens. Finalmente, o uso de **escovas de profilaxia** com pasta abrasiva fina pode ajudar a remover pequenos resíduos e a polir as margens, garantindo uma transição imperceptível entre a restauração e o dente.

Ajuste Oclusal: Harmonia e Função

Com a restauração cimentada e os excessos removidos, a próxima etapa é garantir que ela se integre harmoniosamente à oclusão do paciente. O ajuste oclusal não é apenas sobre "tirar os pontos altos"; é sobre restabelecer a função mastigatória, proteger a restauração e os dentes adjacentes de forças excessivas e prevenir desconfortos ou problemas na articulação temporomandibular (ATM). Pense em um músico que afina seu instrumento: cada corda precisa estar em perfeita sintonia para que a melodia seja agradável.

Consequências de Contatos Prematuros

- Dor ao mastigar
- Sensibilidade dental
- Fratura da restauração ou dentes antagonistas
- Mobilidade dental
- Disfunções da ATM

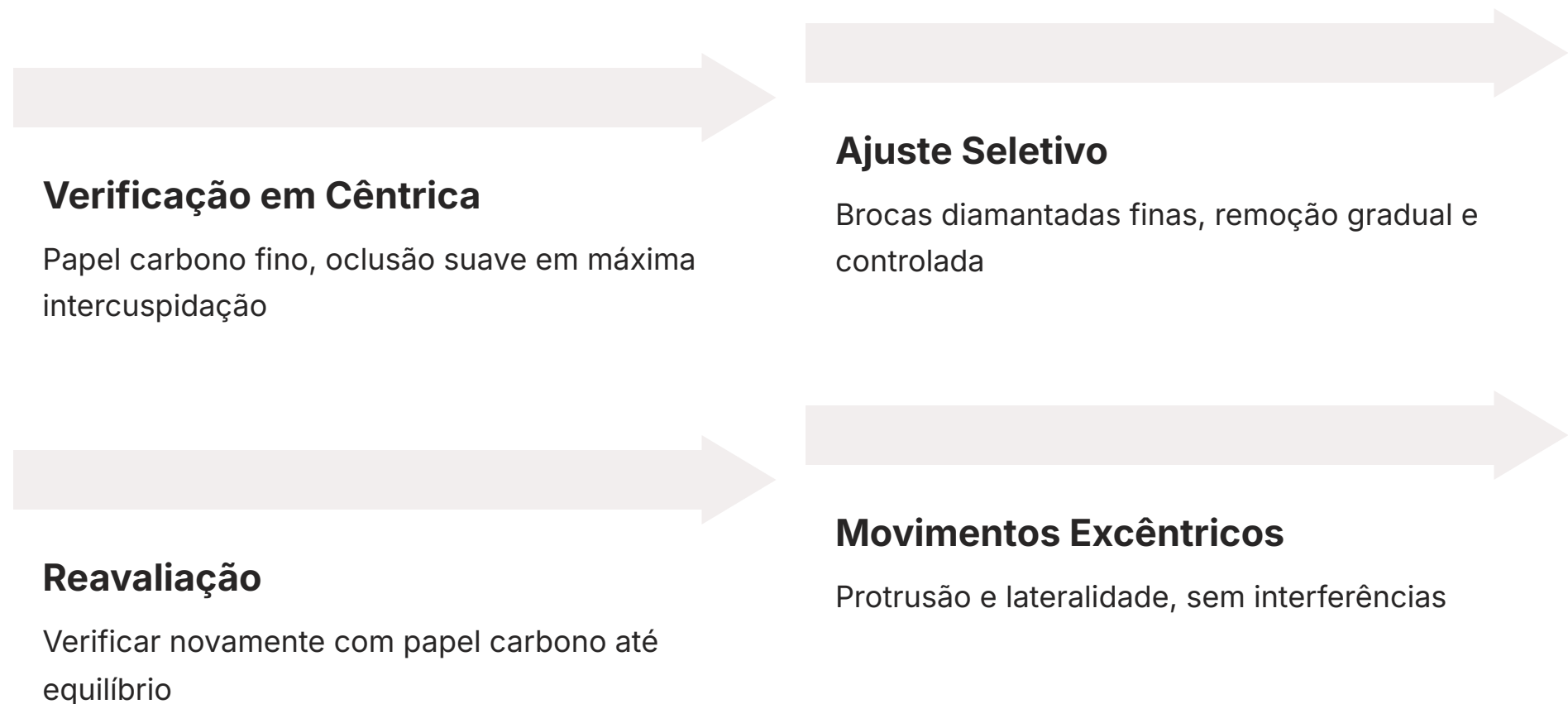
📄 **Objetivo:** A restauração deve se integrar de forma passiva, sem sobrecarga, permitindo uma distribuição equilibrada das forças mastigatórias.

Uma restauração com contatos prematuros ou interferências oclusais pode levar a uma série de problemas: dor ao mastigar, sensibilidade dental, fratura da própria restauração ou dos dentes antagonistas, mobilidade dental e até mesmo disfunções da ATM. É um desequilíbrio que, se não corrigido, pode comprometer todo o sistema estomatognático.

O ajuste oclusal deve ser realizado de forma sistemática, verificando os contatos em cêntrica e em movimentos excêntricos (protrusão e lateralidade). O objetivo é que a restauração se integre de forma passiva, sem sobrecarga, permitindo uma distribuição equilibrada das forças mastigatórias. É uma etapa que exige paciência, observação e um bom conhecimento dos princípios da oclusão.

Protocolo de Ajuste Oclusal: Passo a Passo

O ajuste oclusal começa com a **verificação dos contatos em oclusão cêntrica**. Utilize papel carbono fino (azul para cêntrica, vermelho para excêntrica, por exemplo) e peça ao paciente para ocluir suavemente em máxima intercuspidação. Identifique os pontos de contato prematuros na restauração – aqueles que marcam mais intensamente ou que aparecem antes dos demais.



Em seguida, realize o **ajuste seletivo** desses pontos. Utilize brocas diamantadas finas em alta rotação, com refrigeração abundante, para remover pequenas quantidades de material. A remoção deve ser gradual e controlada, sempre reavaliando com o papel carbono. O objetivo é que a restauração tenha contatos semelhantes em intensidade aos dentes adjacentes, sem sobrecarga.

Após a cêntrica, verifique os **contatos em movimentos excêntricos**. Peça ao paciente para fazer movimentos de protrusão (para frente) e lateralidade (para os lados), com o papel carbono entre os dentes. A restauração não deve apresentar interferências que impeçam os movimentos de desocclusão fisiológicos. Se houver, ajuste-as cuidadosamente. Lembre-se de que o ajuste oclusal é um processo iterativo: ajuste, verifique, ajuste novamente, até alcançar a harmonia.

Polimento Final: O Toque de Mestre

Com a oclusão ajustada, o último passo para a perfeição é o polimento final da restauração. Esta etapa é o "toque de mestre" que eleva o trabalho de bom a excelente, garantindo não apenas a estética, mas também a longevidade e a saúde dos tecidos adjacentes. Pense em um carro recém-lavado e encerado: ele não apenas brilha mais, mas a cera protege a pintura e facilita a limpeza. O polimento da restauração tem um efeito similar.

Superfície Lisa

Resistente ao acúmulo de placa bacteriana

Brilho Natural

Integração estética perfeita com dentes adjacentes

Resistência à Mancha

Pigmentos têm menos locais para aderir

Conforto do Paciente

Sensação agradável de "dente liso"

Uma superfície bem polida é lisa, brilhante e resistente ao acúmulo de placa bacteriana. Superfícies ásperas, por outro lado, são como ímãs para bactérias e pigmentos, levando ao escurecimento da restauração, inflamação gengival e até mesmo cárie secundária. O polimento não é apenas um luxo estético; é uma medida preventiva fundamental para a saúde bucal a longo prazo.

O protocolo de polimento envolve uma sequência de abrasivos de granulação decrescente, começando com borrachas e discos diamantados finos e terminando com pastas de polimento ultrafinas. Cada etapa remove micro-irregularidades deixadas pela broca de ajuste, criando uma superfície cada vez mais lisa e reflexiva. O resultado é uma restauração que se integra perfeitamente ao sorriso, com brilho natural e resistência à mancha.

A Importância do Polimento para a Longevidade

O polimento final de uma restauração vai muito além da mera estética. Ele é um fator crítico para a longevidade do trabalho e para a saúde periodontal do paciente. Uma superfície rugosa, mesmo que imperceptível a olho nu, é um convite aberto para a adesão de biofilme bacteriano. Essas bactérias podem levar à inflamação gengival, cárie secundária nas margens da restauração e, em casos mais graves, à perda da restauração ou do dente.

Prevenção de Doenças

Superfície lisa reduz adesão de biofilme bacteriano

Conforto

Língua e bochechas não sentem asperezas

Resistência à Mancha


Pigmentos têm menos locais para aderir

Além da prevenção de doenças, uma superfície bem polida também contribui para o conforto do paciente. Língua e bochechas não sentirão asperezas, e a sensação de "dente liso" é sempre mais agradável. A resistência à mancha também é significativamente melhorada, pois pigmentos de alimentos e bebidas têm menos locais para se aderir em uma superfície lisa e selada.

Portanto, o polimento não deve ser visto como uma etapa opcional ou secundária. Ele é a coroação de todo o processo de cimentação adesiva, garantindo que a restauração não apenas cumpra sua função estética e mastigatória, mas que também seja um elemento de saúde e durabilidade no sorriso do paciente. É o cuidado final que reflete a excelência do profissional.


Integração Digital e Tendências Futuras na Cimentação

A Odontologia Digital não é apenas uma ferramenta para o planejamento e a confecção de restaurações; ela está revolucionando também a etapa da cimentação. As tendências mais recentes apontam para um fluxo de trabalho cada vez mais integrado, onde a precisão digital minimiza erros e otimiza resultados. Pense em um maestro que agora tem uma orquestra de instrumentos digitais, cada um tocando em perfeita sincronia para uma sinfonia impecável.




Escaneamento Intraoral

Elimina distorções de moldagens convencionais, garantindo adaptação marginal precisa e menos ajustes na prova




Planejamento Digital do Sorriso (DSD)

Permite prever a estética final, auxiliando na seleção da cor do cimento e na comunicação com o paciente



Manufatura Aditiva e Subtrativa

Produz restaurações com precisão milimétrica, simplificando a cimentação ao reduzir ajustes necessários



Novos Cimentos e Adesivos

Propriedades aprimoradas (maior resistência, liberação de flúor, menor sensibilidade à umidade) e sistemas universais

O **escaneamento intraoral** substitui as moldagens convencionais, eliminando distorções e garantindo uma adaptação marginal mais precisa da restauração. Isso significa menos ajustes na prova e um assentamento mais passivo durante a cimentação. O **planejamento digital do sorriso (DSD)** permite prever a estética final, auxiliando na seleção da cor do cimento e na comunicação com o paciente.

A **manufatura aditiva (impressão 3D)** e **subtrativa (CAD/CAM)** produzem restaurações com uma precisão milimétrica, o que simplifica a cimentação ao reduzir a necessidade de ajustes. Além disso, a pesquisa em **novos cimentos resinosos** com propriedades aprimoradas (maior resistência, liberação de flúor, menor sensibilidade à umidade) e **sistemas adesivos universais** continua a evoluir, tornando o protocolo de cimentação mais robusto e menos sensível à técnica. A cimentação adesiva, impulsionada pela tecnologia, está se tornando cada vez mais previsível e eficaz.

Consolidação e Autoavaliação

Chegamos ao final de nossa jornada pela cimentação adesiva. Vimos que este não é um simples ato de "colar", mas um protocolo clínico multifacetado que exige conhecimento, precisão e atenção aos detalhes. Desde a prova minuciosa das peças com pastas de glicerina, passando pelo rigor do isolamento absoluto e o preparo específico das superfícies, até a seleção do cimento, sua aplicação, fotopolimerização, remoção de excessos, ajuste oclusal e polimento final, cada etapa é crucial para o sucesso e a longevidade das restaurações estéticas. A integração das tecnologias digitais, como o escaneamento e o CAD/CAM, eleva ainda mais o nível de previsibilidade e excelência, tornando a cimentação adesiva um pilar da Odontologia contemporânea.

Em prática:

1. Sempre realize o *try-in* com pastas de glicerina para prever a cor final.
2. O isolamento absoluto é inegociável para a cimentação adesiva.
3. Adapte o preparo da superfície (dente e restauração) ao material e ao sistema adesivo.
4. Remova os excessos de cimento com precisão para evitar problemas periodontais.
5. Ajuste a oclusão e realize o polimento final para garantir função e estética duradoura.

Autoavaliação

Questão 1

Qual a principal função das pastas de glicerina durante o protocolo de cimentação adesiva?

- a) Aumentar a adesão do cimento à restauração.
- b) Simular a cor final do cimento resinoso antes da cimentação definitiva.
- c) Acelerar o tempo de polimerização do cimento.
- d) Proteger a superfície dental durante o *try-in*.

Questão 2

Em relação ao isolamento absoluto na cimentação adesiva, qual das afirmações abaixo é a mais correta?

- a) É opcional em casos de restaurações pequenas e de fácil acesso.
- b) Sua principal função é proteger o paciente da ingestão de materiais.
- c) É fundamental para prevenir a contaminação por umidade e otimizar a força de união.
- d) Deve ser realizado apenas em restaurações posteriores.

Questão 3

Para uma restauração cerâmica de dissilicato de lítio, qual a sequência correta de tratamento da superfície interna antes da aplicação do cimento resinoso?

- a) Jateamento com óxido de alumínio e aplicação de primer MDP.
- b) Condicionamento com ácido fosfórico e aplicação de adesivo.
- c) Condicionamento com ácido fluorídrico e aplicação de silano.
- d) Limpeza com álcool e aplicação de adesivo universal.

Questão 4

Qual a consequência mais comum de uma remoção inadequada de excessos de cimento resinoso?

- a) Fratura precoce da restauração.
- b) Sensibilidade pós-operatória prolongada.
- c) Inflamação gengival e acúmulo de placa bacteriana.
- d) Alteração da cor da restauração ao longo do tempo.

Questão 5 (Dissertativa)

Explique a importância do polimento final da restauração cimentada, considerando aspectos estéticos e biológicos.

Gabarito: 1. b | 2. c | 3. c | 4. c

Conexão com a Próxima Aula

Na próxima aula, **Aula 24 – A Interface Periodontia-Dentística**, exploraremos como a saúde dos tecidos periodontais é intrinsecamente ligada ao sucesso das restaurações dentísticas, e como a cimentação adesiva, quando bem executada, contribui para essa harmonia.

Recursos Adicionais

- Artigos científicos recentes sobre cimentação adesiva
- Vídeos demonstrativos de protocolos clínicos
- Manuais de fabricantes de cimentos resinosos

NOTA IMPORTANTE: As informações regulatórias/legais/técnicas desta aula estão atualizadas até 2025. Consulte sempre fontes oficiais para verificar alterações.