Aula 14 – Técnica de Estratificação para Dentes Anteriores (Classe IV)

Imagine a beleza de um sorriso natural, onde cada dente reflete a luz de uma maneira única, com nuances de cor e translucidez que parecem impossíveis de replicar. Na odontologia estética, o desafio de restaurar dentes anteriores, especialmente aqueles com grandes perdas de estrutura como nas lesões de Classe IV, é um dos mais fascinantes e complexos. Não se trata apenas de preencher um espaço, mas de recriar a arte da natureza, devolvendo não só a função, mas a harmonia e a confiança ao paciente.

Este é o ponto onde a **Técnica de Estratificação** se torna a sua maior aliada. Ela não é apenas um procedimento; é uma filosofia que nos permite construir o dente camada por camada, mimetizando a estrutura dental natural com suas diferentes opacidades e translucidezes. Ao dominar essa técnica, você estará apto a transformar sorrisos, elevando o padrão de suas restaurações de "boas" para "excepcionais", um diferencial crucial no mercado atual.

> **Objetivo da Aula:** Desvendar os segredos da estratificação para restaurações de Classe IV em dentes anteriores. Você aprenderá a planejar e executar cada etapa, desde a confecção da guia de silicone palatina até a aplicação precisa das camadas de dentina, halos e esmalte vestibular.

Ao final, você será capaz de compreender e aplicar os princípios que permitem criar restaurações com caracterizações e efeitos ópticos tão naturais que se confundem com o dentes adjacentes, incorporando as tendências mais recentes da odontologia digital e minimamente invasiva. Prepare-se para ver a odontologia estética sob uma nova luz.

O Desafio de Replicar a Natureza em Dentes Anteriores

A região anterior da boca é o cartão de visitas de um sorriso. Qualquer restauração nessa área é submetida a um escrutínio estético intenso, tanto pelo paciente quanto pelo observador. Diferente dos dentes posteriores, onde a função mastigatória é primordial e a estética pode ser mais perdoável, nos dentes da frente, a cor, a forma, o brilho e a translucidez precisam ser impecáveis para que a restauração se integre harmoniosamente ao conjunto. É um verdadeiro palco onde cada detalhe importa, e um erro sutil pode comprometer todo o resultado.

> Pense em um artista que pinta um retrato. Ele não usa apenas uma cor para a pele; ele mistura tons, cria sombras, realça pontos de luz para dar profundidade e vida.

Da mesma forma, um dente natural não é uma estrutura homogênea. Ele possui um núcleo de dentina mais opaco e amarelado, envolto por uma camada de esmalte mais translúcida e acinzentada, além de características internas como mamelos, halos e linhas de crescimento que interagem com a luz de maneiras complexas. Ignorar essa complexidade é como tentar pintar um retrato com uma única cor.

Dentina

Núcleo opaco e amarelado que confere a cor principal

Esmalte

Camada translúcida e acinzentada que protege e reflete luz

Características Internas

Mamelos, halos e linhas que criam profundidade óptica

É exatamente essa complexidade que torna as restaurações de Classe IV tão desafiadoras. Elas envolvem a reconstrução de uma porção significativa da coroa do dente, muitas vezes incluindo a borda incisal, uma área de alta demanda estética e funcional. A técnica de estratificação surge como a solução mais elegante e eficaz para superar esses desafios, permitindo ao clínico replicar a arquitetura interna e externa do dente com uma fidelidade impressionante, garantindo resultados que não apenas restauram, mas elevam a beleza do sorriso.

Fundamentos da Estratificação: A Arte de Construir em Camadas

A estratificação, em sua essência, é o processo de construir uma restauração dental utilizando múltiplas camadas de resina composta, cada uma com propriedades ópticas e mecânicas específicas, para mimetizar a estrutura natural do dente. Não se trata de uma simples sobreposição, mas de uma orquestração cuidadosa de materiais que interagem com a luz de forma semelhante à dentina e ao esmalte. É como montar um quebra-cabeça tridimensional, onde cada peça tem seu lugar e sua função para formar a imagem completa e harmoniosa.

Analogia Arquitetônica

Imagine um arquiteto construindo um edifício. Ele não ergue todas as paredes de uma vez. Primeiro, ele estabelece a fundação, depois a estrutura interna, e só então reveste com a fachada.

Estratificação Dental

Na estratificação, a lógica é a mesma. Começamos com a "fundação" palatina, depois construímos o "corpo" do dente com resinas de dentina, e finalmente o "revestimento" com resinas de esmalte.

01

Concha Palatina

Define a forma e a proteção inicial da restauração

02

Camada de Dentina

Confere cor, volume e a essência do dente

03

Caracterizações

Adiciona halos, mamelos e efeitos ópticos naturais

04

Esmalte Vestibular

Finaliza com translucidez, brilho e textura superficial

Essa abordagem em camadas permite controlar a opacidade, a translucidez, a cor e até mesmo os efeitos ópticos internos, como os halos e a opalescência. Ao invés de tentar encontrar uma única resina que seja "perfeita" para tudo, a estratificação nos dá a liberdade de escolher o material ideal para cada porção da restauração, resultando em um trabalho que não apenas se camufla, mas se integra de forma invisível ao sorriso do paciente. É a técnica padrão-ouro para alcançar a excelência estética em restaurações diretas.

Materiais para Estratificação: A Escolha Inteligente das Resinas Compostas

A evolução das resinas compostas revolucionou a odontologia estética, oferecendo uma gama de materiais com propriedades ópticas e mecânicas cada vez mais sofisticadas. Para a estratificação, a seleção da resina correta para cada camada é tão crucial quanto a técnica de aplicação. Não podemos usar o mesmo material para a estrutura interna e para a superfície externa, pois cada um tem um papel distinto na mimetização do dente natural. É como um chef que escolhe diferentes ingredientes para a base, o recheio e a cobertura de um bolo, cada um contribuindo para o sabor e a textura final.

Classificação das Resinas

Resinas de Dentina

- Mais opacas
- Maior saturação de cor
- Conferem o corpo e a cor principal
- Bloqueiam a passagem de luz

Resinas de Esmalte

- Mais translúcidas
- Menor saturação de cor
- Maior valor (brilho)
- Permitem a passagem de luz

Resinas Especiais

- Halos incisais
- Efeitos de opalescência
- Fluorescência
- Caracterizações específicas

Dica Profissional: A escolha inteligente envolve considerar a espessura da camada a ser restaurada, a cor do remanescente dental e a necessidade de mascarar ou realçar certas características.

Atualmente, contamos com resinas de diferentes opacidades e translucidezes, que são classificadas para simular a dentina (mais opaca, com maior saturação de cor) e o esmalte (mais translúcida, com menor saturação e maior valor). Além disso, existem resinas com efeitos especiais, como as que mimetizam os halos incisais ou as que possuem opalescência e fluorescência, características ópticas presentes nos dentes naturais que os fazem brilhar sob diferentes condições de luz.

Por exemplo, em uma Classe IV extensa, podemos precisar de uma resina de dentina mais opaca para bloquear a passagem de luz do fundo da boca, e depois camadas de esmalte com diferentes níveis de translucidez para criar profundidade e naturalidade. Dominar essa seleção é o primeiro passo para o sucesso da estratificação, garantindo que cada camada contribua para um resultado final harmonioso e esteticamente superior.

Planejamento Digital do Sorriso (DSD) e Escaneamento Intraoral: A Nova Era da Precisão

A odontologia contemporânea abraça a tecnologia para elevar a previsibilidade e a precisão dos tratamentos estéticos. O **Planejamento Digital do Sorriso (DSD)** e o **escaneamento intraoral** são exemplos claros de como as ferramentas digitais se integram perfeitamente à técnica de estratificação, otimizando cada etapa do processo. Longe de substituir a habilidade manual, essas tecnologias atuam como um guia sofisticado, permitindo visualizar o resultado final antes mesmo de iniciar o preparo, como um arquiteto que cria uma maquete 3D detalhada antes de construir.

1

Escaneamento Intraoral

Captura imagem 3D precisa da boca do paciente

2

Análise DSD

Avalia proporções faciais, linha do sorriso e relações dentárias

3

Mock-up Virtual

Projeta digitalmente o novo formato e volume dos dentes

4

Materialização

Imprime em 3D ou fresa em CAD/CAM para guia física

Vantagens da Abordagem Digital

Para o Paciente

- Visualização prévia do resultado
- Aprovação antes do tratamento
- Maior confiança e satisfação
- Expectativas alinhadas

Para o Clínico

- Guia tridimensional preciso
- Processo mais controlado
- Previsibilidade aumentada
- Minimização de surpresas

O fluxo de trabalho digital começa com o escaneamento intraoral, que captura uma imagem tridimensional precisa da boca do paciente. Esses dados são então utilizados no DSD para analisar as proporções faciais, a linha do sorriso e a relação dos dentes com os lábios e a face. A partir dessa análise, é possível projetar digitalmente o novo formato e volume dos dentes, criando um "mock-up" virtual que pode ser impresso em 3D ou fresado em CAD/CAM.

Essa abordagem digital oferece inúmeras vantagens. Permite ao paciente visualizar e aprovar o resultado proposto, aumentando a confiança e a satisfação. Para o clínico, o mock-up físico serve como um guia tridimensional para o preparo e, crucialmente, para a confecção da guia de silicone palatina, que veremos a seguir. Ao ter um modelo exato do que se deseja alcançar, a estratificação se torna um processo mais controlado e previsível, minimizando surpresas e maximizando a excelência estética.

A Guia de Silicone Palatina: O Alicerce da Restauração Anterior

Antes de mergulharmos nas camadas de resina, precisamos estabelecer a fundação. A **guia de silicone palatina** é, sem dúvida, um dos elementos mais críticos e subestimados na técnica de estratificação para dentes anteriores, especialmente em lesões de Classe IV. Ela atua como um molde preciso da face palatina e da borda incisal do dente a ser restaurado, fornecendo o contorno e a espessura ideais para a primeira camada de resina. Sem ela, a reconstrução da anatomia se torna um exercício de adivinhação, com resultados imprevisíveis.

> **Pense na guia de silicone como o gabarito que um marceneiro usa para cortar uma peça complexa com perfeição.** Ela não só garante que a forma final seja a desejada, mas também que a espessura da camada de esmalte palatino seja adequada.

Precisão Dimensional

Define o contorno exato da face palatina e borda incisal

Controle de Espessura

Garante a espessura adequada da camada de esmalte palatino

Guia Anatômico

Assegura curvatura e inclinação corretas desde o início

Importância Clínica

É a sua bússola para navegar na complexidade da anatomia dental, garantindo que a restauração tenha a curvatura e a inclinação corretas desde o início. A confecção dessa guia geralmente parte de um enceramento diagnóstico ou de um mock-up prévio, que reflete o resultado estético desejado. Esse modelo é então copiado com silicone de adição, criando uma matriz transparente ou translúcida que será posicionada sobre o dente durante a estratificação.

Ponto-Chave: Dominar a confecção e o uso correto da guia de silicone é o primeiro passo para um trabalho de estratificação bem-sucedido, pois ela define o ponto de partida para todas as camadas subsequentes.

Confeccionando a Guia de Silicone: Detalhes Práticos para Precisão

A confecção da guia de silicone palatina, embora pareça simples, exige atenção aos detalhes para garantir sua precisão e funcionalidade. O processo começa com um modelo de gesso da arcada do paciente, onde o dente a ser restaurado já foi encerado ou onde um mock-up de resina foi aplicado, replicando a anatomia ideal. Este modelo é a base para a sua "receita" de sucesso.

Preparação do Modelo

Modelo de gesso com enceramento ou mock-up da anatomia ideal

Seleção do Material

Silicone de adição de alta viscosidade para estabilidade dimensional

Aplicação do Silicone

Pressionar firmemente sobre face palatina e incisal, incluindo dentes adjacentes

Polimerização

Aguardar tempo adequado para completa polimerização do material

Remoção e Acabamento

Remover cuidadosamente e aparar, mantendo apenas porção palatina e incisal

Técnica de Aplicação

Para criar a guia, utiliza-se um silicone de adição de alta viscosidade, que oferece excelente estabilidade dimensional e reprodução de detalhes. Uma porção do silicone é manipulada e pressionada firmemente sobre a face palatina e incisal do dente encerado, estendendo-se para os dentes adjacentes para garantir estabilidade e referência. É crucial que o silicone cubra completamente a área a ser restaurada e uma boa porção dos dentes vizinhos, como um molde que abraça firmemente a estrutura.

Após a polimerização do silicone, a guia é cuidadosamente removida e aparada. A porção que cobre a face vestibular do dente é geralmente removida, deixando apenas a parte palatina e incisal. Isso permite que o clínico tenha acesso visual e espaço para a aplicação das camadas de resina vestibular.

Resultado: Uma guia estável, sem distorções, que se encaixa perfeitamente no dente.

Uma guia bem confeccionada é estável, não distorce e se encaixa perfeitamente no dente, servindo como um gabarito confiável que irá guiar a reconstrução da concha palatina, garantindo a espessura e o contorno corretos.

Estratificação Passo a Passo: A Concha Palatina – A Fundação Essencial

Com a guia de silicone palatina pronta e posicionada, iniciamos a primeira e fundamental etapa da estratificação: a confecção da **concha palatina**. Esta camada inicial de resina composta é o alicerce da sua restauração, definindo a forma, o contorno e a espessura da face palatina e da borda incisal. É como construir a parede de contenção de um rio antes de preenchê-lo com água; ela dá a estrutura e o limite para o que virá depois.

Material Selecionado

Resina composta de esmalte com alta translucidez e valor adequado

Razão Estratégica

Mimetiza a translucidez do esmalte natural na borda incisal e face palatina

Benefício Mecânico

Resistência mecânica importante para proteção inicial da estrutura

Técnica de Aplicação

1. **Preparação:** Posicionar firmemente a guia de silicone sobre o dente preparado
2. **Aplicação da Resina:** Aplicar fina camada de resina de esmalte na superfície interna da guia
3. **Espalhamento:** Com instrumento adequado, espalhar delicadamente a resina entre a guia e o remanescente dental
4. **Recriação Anatômica:** Preencher o espaço recriando a anatomia palatina e incisal
5. **Polimerização:** Fotopolimerizar adequadamente a camada
6. **Remoção da Guia:** Remover cuidadosamente a guia de silicone

> A resina é aplicada em uma fina camada sobre a superfície interna da guia de silicone, que está firmemente assentada sobre o dente. Com um instrumento adequado, a resina é delicadamente espalhada para preencher o espaço entre a guia e o remanescente dental, recriando a anatomia palatina e incisal.

Após a polimerização, a guia é removida, revelando uma fina "concha" de resina que agora serve como a nova parede palatina e a borda incisal do dente, pronta para receber as camadas internas de dentina. Para a concha palatina, geralmente utilizamos uma resina composta de esmalte com alta translucidez e um valor (brilho) adequado. A escolha de uma resina de esmalte para esta camada inicial pode parecer contraintuitiva, mas é estratégica: ela mimetiza a translucidez do esmalte natural na borda incisal e na face palatina, permitindo a passagem de luz e contribuindo para a profundidade óptica da restauração. Além disso, sua resistência mecânica é importante para a proteção inicial.

A Camada de Dentina: Cor, Volume e a Essência do Dente

Após a confecção da concha palatina, o próximo passo crucial na estratificação é a aplicação da **camada de dentina**. Esta é a camada que confere a maior parte da cor e do volume à restauração, mimetizando a dentina natural do dente, que é mais opaca e saturada. Pense na concha palatina como o casco de um navio; a camada de dentina é o corpo principal do navio, que dá sua forma e cor predominante. Sem ela, a restauração ficaria sem vida e sem a profundidade necessária.

Função Principal	Característica Óptica	Anatomia Interna
Confere a maior parte da cor e do volume à restauração	Opacidade média a alta com saturação de cor adequada	Recria os mamelos dentinários que se estendem à borda incisal

Seleção e Aplicação

A escolha da resina de dentina é feita com base na cor do dente adjacente e do remanescente dental. Geralmente, utiliza-se uma resina com opacidade média a alta e uma saturação de cor que se aproxime da dentina natural. A aplicação é feita em incrementos pequenos e controlados, começando pela região cervical e avançando em direção à borda incisal. É fundamental esculpir essa camada para recriar a anatomia dos mamelos dentinários, que são as projeções internas da dentina que se estendem em direção à borda incisal.

Técnica de Incrementos

- Começar pela região cervical
- Avançar em direção à incisal
- Incrementos pequenos e controlados
- Esculpir os mamelos dentinários

Ponto Crítico: A espessura e a forma da camada de dentina são determinantes para o resultado final. Uma aplicação cuidadosa permite que a luz seja refletida de forma natural.

A espessura e a forma da camada de dentina são determinantes para o resultado final. Uma aplicação cuidadosa, que respeite a anatomia interna do dente, permitirá que a luz seja refletida de forma natural, conferindo profundidade e vitalidade à restauração. É aqui que a arte e a ciência se encontram: a precisão na aplicação da resina de dentina é o que garante que a cor e o volume da restauração se integrem perfeitamente ao sorriso do paciente.

Caracterizações e Efeitos Ópticos: O Toque de Mestre na Naturalidade

A beleza de um dente natural reside em suas imperfeições e características únicas. Para que uma restauração estratificada seja verdadeiramente invisível, não basta replicar a forma e a cor; é preciso incorporar os **efeitos ópticos e as caracterizações** que conferem vida e individualidade ao dente. É como um pintor que adiciona pequenos detalhes, como sardas ou rugas, para tornar um retrato mais realista e expressivo.

Halos Incisais: O Efeito de Profundidade

O que são

Áreas de maior opacidade na borda incisal, manifestadas como linha branca ou amarelada

Origem

Resultado da maior concentração de esmalte na região incisal

Como Recriar

Resinas de esmalte de alta opacidade aplicadas antes da camada final de esmalte

Efeito

Adiciona profundidade e aspecto de "dente jovem" à restauração

Outras Caracterizações Possíveis

Manchas Brancas

Hipocalcificações que adicionam naturalidade

Linhas de Craze

Trincas superficiais que mimetizam o envelhecimento natural

Pigmentações Sutis

Corantes específicos para variações de cor

> Um dos efeitos mais importantes são os **halos incisais**. Estes são áreas de maior opacidade na borda incisal, que se manifestam como uma linha branca ou amarelada, resultado da maior concentração de esmalte nessa região.

Para recriá-los, utilizamos resinas de esmalte de alta opacidade ou resinas específicas para halos, aplicadas em uma fina camada na porção mais incisal da dentina, antes da camada final de esmalte. Essa técnica adiciona profundidade e um aspecto de "dente jovem" à restauração.

Princípio Fundamental: Essas caracterizações devem ser aplicadas com parcimônia e bom senso, sempre observando os dentes adjacentes e o dente contralateral para mimetizar suas características. O objetivo não é criar um dente "perfeito", mas um dente que se encaixe perfeitamente na individualidade do sorriso do paciente, tornando a restauração indetectável.

A Camada de Esmalte Vestibular: Translucidez, Brilho e a Superfície Final

Com a estrutura de dentina e as caracterizações internas prontas, chegamos à etapa final da estratificação: a aplicação da **camada de esmalte vestibular**. Esta é a "pele" do dente, a camada mais externa que confere a translucidez, o brilho e a textura superficial que interagem diretamente com a luz. É a camada que sela todo o trabalho, dando o acabamento e a naturalidade que fazem a restauração se misturar perfeitamente ao sorriso.

Material

Resinas de esmalte com alta translucidez e valor harmonioso

Aplicação

Camada fina e uniforme cobrindo toda a superfície vestibular

Escultura

Recria anatomia primária e secundária da superfície

Controle de Espessura: O Equilíbrio Perfeito

Camada Muito Fina

- Não mascara a dentina subjacente
- Compromete a estética
- Falta de profundidade óptica

Camada Muito Espessa

- Compromete a translucidez
- Altera o valor da restauração
- Aparência artificial

Para esta camada, utilizamos resinas de esmalte com alta translucidez e um valor (brilho) que se harmonize com os dentes adjacentes. A aplicação deve ser feita em uma camada fina e uniforme, cobrindo toda a superfície vestibular da dentina. É crucial evitar bolhas e garantir uma adaptação perfeita, pois qualquer imperfeição nesta fase será visível. A resina é então esculpida para recriar a anatomia primária (forma geral do dente) e secundária (cristas, sulcos, lóbulos de desenvolvimento) da superfície.

> **Objetivo Final:** Criar uma transição suave entre a restauração e o dente natural, permitindo que a luz seja refratada e refletida de forma semelhante. A polimerização cuidadosa e a atenção aos detalhes nesta etapa são essenciais para alcançar um resultado estético superior e duradouro.

A espessura da camada de esmalte é um fator crítico. Uma camada muito fina pode não mascarar a dentina subjacente, enquanto uma camada muito espessa pode comprometer a translucidez e o valor da restauração. O objetivo é criar uma transição suave entre a restauração e o dente natural, permitindo que a luz seja refratada e refletida de forma semelhante. A polimerização cuidadosa e a atenção aos detalhes nesta etapa são essenciais para alcançar um resultado estético superior e duradouro.

A Importância da Anatomia Primária e Secundária na Estratificação

A estratificação vai além da simples aplicação de camadas de resina; ela exige uma compreensão profunda da **anatomia dental**, tanto em sua forma macroscópica (primária) quanto em seus detalhes microscópicos (secundária). Replicar essas características é fundamental para que a restauração não apenas se encaixe, mas se integre visualmente ao sorriso, interagindo com a luz de forma natural. É como um escultor que não só dá a forma geral, mas também cinzela os pequenos detalhes que dão vida à sua obra.

Anatomia Primária

Definição: Forma geral do dente - contorno, dimensões, curvatura das superfícies

Características: Define se o dente é quadrado, oval ou triangular e seu alinhamento

Estabelecimento: Durante a confecção da concha palatina e camada de dentina

Impacto: Erro resulta em dente que parece "fora do lugar" no sorriso

Anatomia Secundária

Definição: Detalhes finos da superfície do esmalte

Elementos: Cristas, sulcos, lóbulos, periquimácias, textura superficial

Função: Quebram a luz e evitam aparência artificialmente lisa

Execução: Na camada final de esmalte com instrumentos finos e pincéis

Elementos da Anatomia Secundária

- **Cristas de desenvolvimento:** Elevações longitudinais na superfície vestibular
- **Sulcos:** Depressões que separam as cristas e lóbulos
- **Lóbulos:** Divisões da coroa dental visíveis na borda incisal
- **Periquimácias:** Linhas horizontais finas na superfície do esmalte
- **Textura superficial:** Micro-irregularidades que dispersam a luz

> A **anatomia primária** refere-se à forma geral do dente: seu contorno, suas dimensões, a curvatura das superfícies. É o que define se o dente é mais quadrado, oval ou triangular, e como ele se alinha com os dentes adjacentes.

Já a **anatomia secundária** engloba os detalhes finos da superfície do esmalte: as cristas de desenvolvimento, os sulcos, os lóbulos, as periquimácias e a textura superficial. São essas pequenas irregularidades que quebram a luz e evitam que o dente pareça artificialmente liso e sem vida. A reprodução da anatomia secundária é feita na camada final de esmalte, utilizando instrumentos finos e pincéis para esculpir e texturizar a superfície antes da polimerização final. Dominar esses detalhes é o que diferencia uma restauração boa de uma excelente, conferindo-lhe um aspecto verdadeiramente natural.

Efeitos Ópticos Avançados: Opalescência e Fluorescência para a Perfeição

Para alcançar a máxima naturalidade em restaurações anteriores, é preciso ir além da cor e da forma, explorando os **efeitos ópticos avançados** que tornam os dentes naturais tão únicos. A **opalescência** e a **fluorescência** são dois desses fenômenos que, quando replicados com sucesso, elevam a restauração a um novo patamar de excelência estética. É como um joalheiro que entende como as gemas interagem com a luz para realçar seu brilho e cor.

Opalescência

Definição: Propriedade de parecer azulado quando a luz é refletida e alaranjado/avermelhado quando transmitida

Localização: Mais evidente na borda incisal, onde o esmalte é mais espesso

Como Replicar: Resinas com partículas específicas que dispersam a luz como o esmalte natural

Aplicação: Na porção incisal da camada de esmalte

Resultado: Profundidade e jogo de cores crucial para naturalidade

Fluorescência

Definição: Capacidade de absorver luz UV e reemitir como luz visível (tons azul-branco)

Importância: Contribui para brilho e vitalidade em diferentes ambientes de iluminação

Ocorrência Natural: Dentes naturais fluorescem sob luz UV

Materiais Modernos: Muitas resinas já incorporam agentes fluorescentes

Impacto: Diferença significativa em condições de luz variadas

Comparação de Efeitos

Opalescência

- Fenômeno de dispersão de luz
- Visível em luz natural
- Cria profundidade óptica
- Mais evidente na borda incisal

Fluorescência

- Fenômeno de emissão de luz
- Visível sob luz UV
- Aumenta vitalidade do dente
- Importante em ambientes noturnos

Detalhe Sutil, Diferença Significativa: A inclusão de resinas com opalescência e fluorescência é um detalhe que, embora sutil, faz uma diferença significativa na integração da restauração, especialmente em condições de luz variadas.

A **opalescência** é a propriedade de um material de parecer azulado quando a luz é refletida e alaranjado/avermelhado quando a luz é transmitida. Nos dentes naturais, essa característica é mais evidente na borda incisal, onde o esmalte é mais espesso e translúcido. Para mimetizar a opalescência, utilizamos resinas compostas com partículas específicas que dispersam a luz de maneira semelhante ao esmalte natural. Essas resinas são aplicadas na porção incisal da camada de esmalte, criando uma profundidade e um jogo de cores que são cruciais para a naturalidade.

A **fluorescência**, por sua vez, é a capacidade de um material de absorver luz ultravioleta (UV) e reemitir essa energia como luz visível, geralmente em tons de azul-branco. Os dentes naturais fluorescem sob luz UV, o que contribui para seu brilho e vitalidade em diferentes ambientes de iluminação (como em baladas ou sob luz negra). Muitas resinas compostas modernas já incorporam agentes fluorescentes para replicar essa característica.

Desafios Comuns na Estratificação e Como Superá-los

A técnica de estratificação, embora recompensadora, apresenta seus próprios desafios. É natural encontrar obstáculos no caminho para a perfeição, e reconhecê-los é o primeiro passo para superá-los. Pense em um músico aprendendo uma peça complexa; ele enfrentará notas difíceis e passagens rápidas, mas com prática e conhecimento das técnicas corretas, ele pode superá-las.

1 Bolhas de Ar na Resina

Problema: Comprometem estética e integridade da restauração

Solução: Aplicar resina em pequenos incrementos, usar instrumentos limpos umedecidos com adesivo (sem excesso) ou álcool isopropílico, manipular suavemente sem incorporar ar

2 Excesso de Material ou Falta de Adaptação

Problema: Pode levar a infiltrações e descoloração marginal

Solução: Remover cuidadosamente o excesso antes da polimerização, usar matrizes transparentes e cunhas para garantir selamento marginal adequado

3 Dificuldade em Reproduzir a Cor

Problema: Metamerismo (cores parecem iguais sob uma luz, diferentes sob outra)

Solução: Seleção de cor em diferentes condições de luz (natural, artificial), dente limpo e hidratado, sempre antes do isolamento absoluto

Estratégias de Prevenção

Técnica

- Incrementos pequenos
- Instrumentos limpos
- Manipulação delicada
- Polimerização adequada

Materiais

- Resinas de qualidade
- Adesivos apropriados
- Matrizes transparentes
- Cunhas interdentais

Planejamento

- Seleção de cor criteriosa
- Iluminação adequada
- Hidratação do dente
- Análise pré-operatória

> Um dos problemas mais frequentes é a formação de **bolhas de ar** dentro da resina, que comprometem a estética e a integridade da restauração. Para evitá-las, é crucial aplicar a resina em pequenos incrementos, utilizando instrumentos limpos e umedecidos com adesivo (sem excesso) ou álcool isopropílico para manipular o material suavemente, sem incorporar ar.

Chave do Sucesso: A prática constante, a paciência e a atenção meticulosa a cada detalhe são as chaves para superar esses desafios e aprimorar suas habilidades em estratificação.

Outro desafio é o **excesso de material** ou a **falta de adaptação** nas margens, que pode levar a infiltrações e descoloração. Isso é minimizado com a remoção cuidadosa do excesso antes da polimerização e o uso de matrizes transparentes e cunhas para garantir um selamento marginal adequado. A **dificuldade em reproduzir a cor** é outro ponto crítico. O metamerismo (fenômeno em que duas cores parecem iguais sob uma luz, mas diferentes sob outra) pode ser um problema. Para mitigar isso, a seleção da cor deve ser feita em diferentes condições de luz (natural, artificial), com o dente limpo e hidratado, e sempre antes do isolamento absoluto, que pode alterar a percepção da cor.

Técnicas Minimamente Invasivas e a Estratificação: Uma Sinergia Perfeita

A odontologia moderna tem um compromisso crescente com a preservação da estrutura dental. As **técnicas minimamente invasivas** buscam maximizar a retenção de tecido sadio, e a estratificação se alinha perfeitamente a essa filosofia. Longe de serem abordagens concorrentes, elas são complementares, trabalhando em sinergia para oferecer resultados estéticos e funcionais duradouros com o menor sacrifício de estrutura dental possível. É como um cirurgião que opta por uma incisão menor, sabendo que isso resultará em uma recuperação mais rápida e menos traumática para o paciente.

Vantagens da Abordagem Conservadora

Para o Dente

- Preservação de estrutura sadia
- Menor desgaste dental
- Maior longevidade do dente natural
- Manutenção da vitalidade pulpar

Para o Paciente

- Menos sensibilidade pós-operatória
- Recuperação mais rápida
- Menor trauma ao tecido
- Maior satisfação a longo prazo

Em muitos casos de lesões de Classe IV, especialmente aquelas resultantes de fraturas, a perda de estrutura pode ser significativa, mas ainda assim é possível adotar uma abordagem conservadora. A estratificação permite a reconstrução precisa da porção perdida, sem a necessidade de preparos extensos em áreas sadias do dente. Isso significa menos desgaste, menos sensibilidade pós-operatória e uma maior longevidade para o dente natural remanescente.

> **Integração de Técnicas:** A estratificação pode ser combinada com outras técnicas minimamente invasivas, como o uso de lentes de contato dentais ou fragmentos cerâmicos em situações específicas. Por exemplo, em casos onde a estética exige uma alteração mais abrangente da forma ou cor, mas com mínima ou nenhuma remoção de esmalte.

Além disso, a estratificação pode ser combinada com outras técnicas minimamente invasivas, como o uso de **lentes de contato dentais** ou **fragmentos cerâmicos** em situações específicas. Por exemplo, em casos onde a estética exige uma alteração mais abrangente da forma ou cor, mas com mínima ou nenhuma remoção de esmalte, a estratificação pode ser utilizada para complementar ou refinar o resultado de restaurações indiretas. Essa integração de abordagens reflete a tendência de oferecer tratamentos cada vez mais conservadores e personalizados, focados na saúde e na estética a longo prazo.

Odontologia Digital na Estratificação: CAD/CAM e Impressão 3D no Fluxo de Trabalho

A revolução digital na odontologia não se limita ao planejamento do sorriso. As tecnologias de **manufatura aditiva (impressão 3D)** e **subtrativa (CAD/CAM)** estão cada vez mais presentes no fluxo de trabalho da estratificação, oferecendo ferramentas para otimizar a precisão e a previsibilidade. Embora a estratificação seja uma técnica manual, o suporte digital pode elevar significativamente a qualidade do resultado final. É como um artesão que usa ferramentas de alta tecnologia para criar seus moldes e guias, mas ainda executa o trabalho final com suas próprias mãos.

Escaneamento

Captura digital 3D da situação atual

Planejamento DSD

Projeto digital do resultado desejado

Impressão 3D

Materialização do mock-up planejado

Estratificação Manual

Execução artesanal guiada pelo digital

Aplicações da Impressão 3D

Mock-ups Precisos

Modelos tridimensionais do resultado desejado impressos com alta precisão a partir do DSD

Guias Cirúrgicas

Guias de preparo que garantem precisão e conservação de estrutura dental

Referência Visual e Tátil

Modelo físico que auxilia durante todo o processo de estratificação

Papel do CAD/CAM

A tecnologia CAD/CAM, por sua vez, pode ser empregada na confecção de restaurações indiretas que complementam a estratificação, como onlays ou overlays de resina ou cerâmica, em casos de grandes perdas de estrutura. Embora a estratificação direta seja o foco desta aula, é importante reconhecer que o futuro da odontologia estética reside na integração inteligente de todas essas ferramentas.

> No contexto da estratificação, a impressão 3D é particularmente útil para a confecção de **mock-ups** e **guias cirúrgicas** ou de preparo. A partir do planejamento digital do sorriso (DSD), um modelo tridimensional do resultado desejado pode ser impresso com alta precisão.

Futuro da Odontologia Estética: A combinação da habilidade manual do clínico com a precisão da tecnologia digital permite alcançar resultados que antes eram impensáveis, garantindo a excelência em cada detalhe.

Gerenciamento da Cor: Além da Escala VITA

A seleção da cor é um dos aspectos mais desafiadores e subjetivos na odontologia estética. Embora a **escala VITA** seja amplamente utilizada, ela possui limitações, especialmente quando buscamos a máxima naturalidade em restaurações estratificadas. Os dentes naturais possuem uma complexidade de cor que vai além dos matizes básicos, envolvendo saturação, valor e translucidez em diferentes graus. Para um gerenciamento de cor eficaz, precisamos ir além do "olhômetro" e adotar uma abordagem mais sistemática.

Iluminação Controlada

Luz natural ou artificial padronizada de 5500K

Preparação do Dente

Dente limpo e hidratado para cor real

Posicionamento

Paciente em posição ereta, sem roupas coloridas

Observação Múltipla

Análise em diferentes condições de iluminação

Sistema Avançado

VITA 3D-Master ou guias personalizadas

Limitações da Escala VITA Tradicional

Problemas

- Matizes básicos limitados
- Não considera translucidez
- Abordagem bidimensional
- Não captura complexidade natural

Soluções

- VITA 3D-Master (matiz, croma, valor)
- Guias personalizadas com suas resinas
- Análise de translucidez incisal
- Consideração do metamerismo

> Pense em um fotógrafo profissional que não confia apenas na luz ambiente para capturar a cor perfeita; ele usa equipamentos de iluminação controlada e calibra suas câmeras. Da mesma forma, o clínico deve criar um ambiente de seleção de cor ideal.

O Fenômeno do Metamerismo

Metamerismo: Fenômeno em que duas cores parecem iguais sob uma luz, mas diferentes sob outra. A observação atenta dos dentes adjacentes, a análise da translucidez incisal e a compreensão deste fenômeno são cruciais para evitar surpresas e garantir que a restauração se integre perfeitamente em todas as condições de iluminação.

Sistemas de cor mais avançados, como o **VITA 3D-Master**, oferecem uma abordagem tridimensional da cor, considerando matiz, croma (saturação) e valor (brilho/luminosidade) de forma mais abrangente. Além disso, a utilização de guias de cor personalizadas, feitas com as próprias resinas que serão utilizadas, pode ser extremamente útil. A observação atenta dos dentes adjacentes, a análise da translucidez incisal e a compreensão do fenômeno do **metamerismo** (onde cores parecem iguais sob uma luz, mas diferentes sob outra) são cruciais para evitar surpresas e garantir que a restauração se integre perfeitamente em todas as condições de iluminação.

A Arte e a Ciência da Estratificação: O Equilíbrio Essencial

A estratificação para dentes anteriores é uma área onde a **arte e a ciência** se entrelaçam de forma indissociável. Não basta dominar a técnica e conhecer os materiais; é preciso desenvolver um olhar artístico, uma sensibilidade para as nuances da natureza e uma paixão pela criação. É como um chef de cozinha que, além de seguir a receita com precisão (ciência), adiciona seu toque pessoal e criatividade (arte) para transformar ingredientes em uma experiência gastronômica memorável.

A Ciência

- Conhecimento sobre adesão
- Compreensão da polimerização
- Propriedades ópticas das resinas
- Biomecânica dental
- Seleção de materiais
- Controle de contração
- Garantia de longevidade

A Arte

- Observação da natureza
- Replicação de complexidade
- Escultura com precisão
- Mistura de cores
- Criação de profundidade
- Texturização superficial
- Sensibilidade estética

Base Científica

Alicerce que sustenta todo o trabalho

Visão Artística

Eleva de funcional para espetacular

> A ciência nos fornece o conhecimento sobre a adesão, a polimerização, as propriedades ópticas das resinas e a biomecânica dental. Ela nos ensina a escolher o material certo para cada camada, a controlar a contração de polimerização e a garantir a longevidade da restauração. Sem essa base científica sólida, qualquer tentativa de arte seria frágil e ineficaz. É o alicerce que sustenta todo o trabalho.

No entanto, a arte é o que eleva a restauração de "funcional" para "espetacular". É a capacidade de observar a natureza e replicar a complexidade dos mamelos, dos halos, da textura superficial e da interação da luz. É a habilidade de esculpir com precisão, de misturar cores e de criar profundidade que faz com que a restauração se torne invisível. O profissional que domina a estratificação é, em essência, um artista que utiliza ferramentas científicas para criar obras de arte em miniatura, devolvendo não apenas a função, mas a beleza e a autoestima aos seus pacientes.

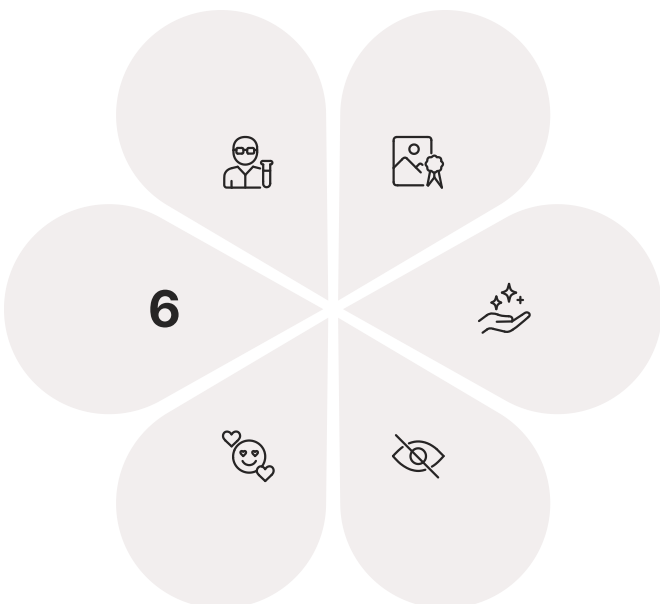

Habilidade Manual

Execução precisa da técnica

O Profissional Completo: Dominar a estratificação significa ser um artista que utiliza ferramentas científicas para criar obras de arte em miniatura, devolvendo não apenas a função, mas a beleza e a autoestima aos seus pacientes.

Paixão

Dedicação à excelência

Observação

Atenção aos detalhes naturais

Casos Clínicos e Aplicações Reais: Transformando Sorrisos com a Estratificação

A teoria da estratificação ganha vida quando aplicada a **casos clínicos reais**. A lesão de Classe IV, caracterizada pela fratura ou perda de estrutura na borda incisal e nas faces proximais de dentes anteriores, é o cenário clássico onde a estratificação brilha. Imagine um paciente que chega ao consultório com um incisivo central fraturado, comprometendo não só a estética, mas também a sua confiança ao sorrir. É nesse momento que a sua habilidade em estratificação se torna um divisor de águas.

Caso 1: Reconstrução de Incisivo Central Fraturado

1 — Diagnóstico

Incisivo central superior com fratura expondo dentina após trauma

2 — Planejamento

Confecção de guia de silicone a partir de mock-up

3 — Estratificação

Concha palatina → Dentina com mamelos → Halos → Esmalte com textura

4 — Resultado

Dente integrado perfeitamente ao sorriso, sem linhas de transição visíveis

Um exemplo comum é a reconstrução de um incisivo central superior que sofreu um trauma, resultando em uma fratura que expõe a dentina. Após o planejamento e a confecção da guia de silicone, o processo de estratificação permite reconstruir a concha palatina, a camada de dentina com seus mamelos, os halos incisais e, finalmente, a camada de esmalte com sua textura superficial. O resultado é um dente que se integra perfeitamente ao sorriso, sem linhas de transição visíveis, devolvendo a forma, a cor e a função.

Caso 2: Fechamento de Diastemas e Alteração de Forma

Indicação

Fechamento de espaços entre dentes ou alteração de forma de dentes conoides

Técnica

Adição gradual e controlada de volume e contorno através da estratificação

Vantagem

Personalização de cada camada para mimetizar características individuais do paciente

> Outra aplicação real é o fechamento de diastemas (espaços entre os dentes) ou a alteração da forma de dentes conoides. Nesses casos, a estratificação permite adicionar volume e contorno de forma gradual e controlada, criando uma estética harmoniosa e natural.

Impacto na Vida dos Pacientes

Benefícios Funcionais

- Restauração da função mastigatória
- Proteção da estrutura dental
- Prevenção de desgastes futuros
- Longevidade do tratamento

Benefícios Estéticos e Emocionais

- Devolução da harmonia do sorriso
- Restauração da autoconfiança
- Melhora da autoestima
- Transformação da qualidade de vida

Poder Transformador: A capacidade de personalizar cada camada de resina para mimetizar as características individuais do paciente é o que torna a estratificação uma ferramenta tão poderosa na odontologia estética, transformando não apenas dentes, mas a vida das pessoas.

Consolidação: A Jornada da Estratificação

Chegamos ao fim de nossa jornada pela técnica de estratificação para dentes anteriores (Classe IV). Vimos que a reconstrução estética não é apenas um procedimento técnico, mas uma arte que exige conhecimento aprofundado dos materiais, da anatomia dental e dos princípios ópticos. Desde a confecção da guia de silicone palatina, que serve como nosso mapa, até a aplicação meticulosa de cada camada de dentina, halos e esmalte, cada passo é crucial para mimetizar a complexidade e a beleza de um dente natural.

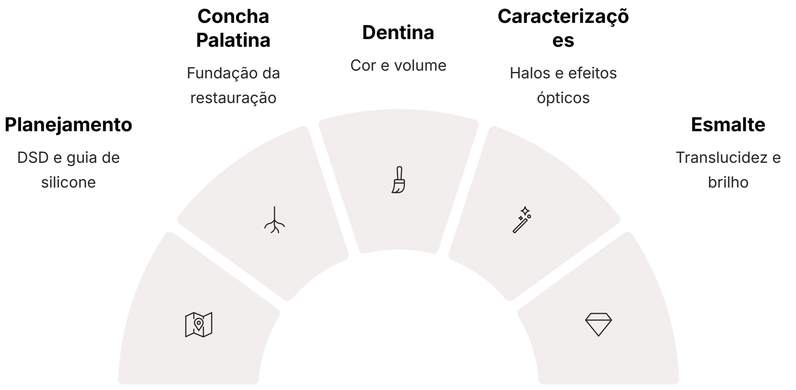

A incorporação de tendências como a odontologia digital, com o escaneamento intraoral e o DSD, e a filosofia minimamente invasiva, reforça a importância de um planejamento preciso e de uma execução conservadora. A estratificação nos permite não apenas restaurar a função, mas devolver a confiança e a harmonia ao sorriso dos pacientes, transformando vidas através da arte da odontologia.

Em Prática

01

Planejamento

Comece com um bom enceramento diagnóstico para planejar a forma ideal

02

Guia Palatina

Utilize a guia de silicone como seu guia inicial para a concha palatina

03

Seleção de Materiais

Escolha cuidadosamente as resinas considerando opacidade, translucidez e cor

04

Aplicação em Camadas

Aplique em incrementos pequenos, esculpindo anatomia interna e externa

05

Caracterizações

Não se esqueça das caracterizações para um resultado natural

Autoavaliação

1. **Qual a principal função da guia de silicone palatina na estratificação de uma Classe IV?**
   - a) Isolar o campo operatório.
   - b) Definir o contorno e a espessura da concha palatina e borda incisal.
   - c) Proteger a papila interdental.
   - d) Auxiliar na seleção da cor da resina.
2. **Ao aplicar a camada de dentina, qual característica é fundamental para mimetizar a estrutura natural do dente?**
   - a) A alta translucidez para passagem de luz.
   - b) A opalescência para efeitos de profundidade.
   - c) A escultura dos mamelos dentinários.
   - d) A textura superficial rugosa.
3. **O que são os halos incisais e como são replicados na estratificação?**
   - a) Áreas de maior translucidez na borda incisal, replicadas com resinas de alto valor.
   - b) Áreas de maior opacidade na borda incisal, replicadas com resinas de esmalte opacas.
   - c) Pigmentações internas, replicadas com corantes específicos.
   - d) Linhas de fratura, replicadas com resinas de baixa viscosidade.
4. **Qual das seguintes tecnologias digitais é mais diretamente utilizada para a confecção de mock-ups e guias de silicone precisas no planejamento da estratificação?**
   - a) Tomografia computadorizada.
   - b) Radiografia periapical.
   - c) Escaneamento intraoral e impressão 3D.
   - d) Laser de baixa intensidade.

Gabarito: 1. b) | 2. c) | 3. b) | 4. c)

Questão Discursiva

> Descreva como a integração das técnicas minimamente invasivas e da odontologia digital (DSD, escaneamento intraoral) pode otimizar o planejamento e a execução da técnica de estratificação em uma restauração de Classe IV, destacando os benefícios para o paciente e para o clínico.

Conexão com a Próxima Aula

Dominar a estratificação é um passo gigante, mas o trabalho não termina com a última camada de resina. A **Aula 15 – Acabamento e Polimento de Restaurações Anteriores** será o complemento essencial, onde você aprenderá a refinar a anatomia, criar o brilho e a textura ideais, e garantir a longevidade e a estética impecável de suas restaurações.

Recursos Adicionais

- **Artigos científicos recentes sobre resinas compostas:** Para aprofundar o conhecimento sobre as propriedades e inovações dos materiais.
- **Vídeos demonstrativos de estratificação:** Para visualizar as etapas práticas da técnica.
- **Livros-texto de Odontologia Estética:** Para consulta detalhada de conceitos e casos clínicos.

NOTA IMPORTANTE: As informações regulatórias/legais/técnicas desta aula estão atualizadas até 2025. Consulte sempre fontes oficiais para verificar alterações.