

# Aula 13 – Citopatologia: Coleta, Preparo e Diagnóstico

Bem-vindos a uma jornada essencial pelo universo da Citopatologia, uma área da medicina diagnóstica que nos permite desvendar segredos celulares e identificar doenças antes mesmo que se manifestem de forma mais agressiva. Imagine ter a capacidade de "ler" as células do corpo, compreendendo suas mensagens e antecipando cenários de saúde. É exatamente isso que a citopatologia oferece: um olhar microscópico que se traduz em diagnósticos precisos e, muitas vezes, em vidas salvas.

Nesta aula, vamos mergulhar nos fundamentos que sustentam essa disciplina vital. Compreenderemos não apenas o que é a citopatologia, mas, mais importante, como ela funciona na prática, desde a obtenção da amostra até a interpretação final. Para você, estudante universitário ou futuro profissional que busca aprimorar seus conhecimentos e certificar sua capacitação, dominar esses conceitos é um diferencial competitivo e uma base sólida para qualquer carreira na área da saúde.

Ao final desta aula, você será capaz de identificar os diferentes tipos de amostras citológicas e seus métodos de coleta, distinguir as técnicas de preparo mais comuns, reconhecer os critérios morfológicos de malignidade e entender a importância do exame de Papanicolau como ferramenta de rastreamento. Além disso, exploraremos as tendências mais recentes, como a integração da biologia molecular e a ascensão da patologia digital, preparando-o para os desafios e inovações do campo. Prepare-se para desvendar o mundo invisível das células e seu impacto direto na saúde humana.

# A Importância da Citopatologia no Diagnóstico Moderno

No complexo cenário da medicina diagnóstica, a citopatologia emerge como uma ferramenta de valor inestimável, atuando como um verdadeiro "**detetive celular**". Ela nos permite investigar as células do corpo em busca de pistas que revelem a presença de doenças, sejam elas inflamatórias, infecciosas ou, o mais crítico, neoplásicas. Pense na citopatologia como um farol que ilumina o caminho, guiando os médicos para as decisões terapêuticas mais adequadas e, muitas vezes, possibilitando intervenções precoces que mudam o prognóstico do paciente.

## Minimamente Invasiva

Coleta simples e rápida de células, sem necessidade de procedimentos cirúrgicos complexos

## Altamente Informativa

Poucas células fornecem informações diagnósticas valiosas sobre a presença de doenças

## Custo-Benefício

Ideal para rastreamento populacional com menor desconforto e custos reduzidos

A beleza dessa disciplina reside em sua capacidade de ser minimamente invasiva e, ao mesmo tempo, altamente informativa. Em vez de recorrer a procedimentos cirúrgicos complexos para obter tecidos, a citopatologia muitas vezes se contenta com poucas células, coletadas de forma simples e rápida. Isso a torna ideal para rastreamento populacional e para o acompanhamento de lesões, oferecendo uma janela para o interior do corpo com um custo-benefício excelente e menor desconforto para o paciente. É como ter um "olho mágico" que revela o que está acontecendo sem precisar abrir a porta completamente.

📄 **Aplicações Multidisciplinares:** A relevância da citopatologia se estende por diversas especialidades médicas, desde a ginecologia, com o famoso exame de Papanicolau, até a pneumologia, com a análise de escarro, e a oncologia, com a avaliação de nódulos por punção. Compreender seus princípios não é apenas uma questão de conhecimento técnico, mas de reconhecer o impacto direto que essa área tem na vida das pessoas, contribuindo para diagnósticos mais rápidos, tratamentos mais eficazes e, em última instância, para a melhoria da qualidade de vida.

# Tipos de Amostras Citológicas: A Coleta como Primeiro Passo Crucial

A qualidade de um diagnóstico citopatológico começa muito antes da análise microscópica: ela se inicia no momento da coleta da amostra. Imagine que você é um chef de cozinha e precisa preparar um prato delicioso; se os ingredientes forem de má qualidade ou mal selecionados, o resultado final será comprometido, não importa quão habilidoso você seja. Da mesma forma, uma coleta inadequada pode levar a um diagnóstico impreciso ou até mesmo a um falso negativo, com consequências graves para o paciente.

Existem diferentes abordagens para obter células para análise, cada uma adaptada ao tipo de tecido ou órgão que se deseja investigar. A escolha do método depende da localização da lesão, da sua natureza e do objetivo do exame. Essas técnicas variam em invasividade, mas todas compartilham o propósito de capturar células representativas da área de interesse, garantindo que o material enviado ao laboratório seja o mais fidedigno possível.

Vamos explorar os principais tipos de amostras citológicas, começando pelas técnicas que dependem da esfoliação natural ou induzida de células. A compreensão dessas nuances é fundamental para qualquer profissional da saúde, pois a precisão do diagnóstico final está intrinsecamente ligada à excelência em cada etapa do processo.

## Citologia Esfoliativa: Desvendando Células Superficiais

A citologia esfoliativa é uma das técnicas mais comuns e menos invasivas, baseando-se na coleta de células que se desprendem naturalmente ou são suavemente raspadas de superfícies corporais. Pense nela como "varrer" as células soltas de um tapete para analisá-las. Essa abordagem é amplamente utilizada para rastrear alterações em mucosas e epitélios, onde as células anormais tendem a se soltar com mais facilidade.

### Exame de Papanicolau

Células do colo do útero coletadas por raspagem para rastreamento de câncer cervical

### Esfregaço Oral

Avaliação de lesões na boca e mucosa oral

### Escarro

Análise de vias aéreas para detecção de alterações respiratórias

### Lavado Brônquico

Investigação do sistema respiratório profundo

A chave para o sucesso da citologia esfoliativa reside na obtenção de uma amostra que seja representativa da área, contendo células suficientes e bem preservadas. Uma coleta superficial demais ou com contaminação excessiva pode mascarar a presença de células anormais, reforçando a necessidade de técnica apurada e conhecimento anatômico.

# Tipos de Amostras Citológicas: Punção Aspirativa e Líquidos Corporais

Continuando nossa exploração sobre a origem das amostras citológicas, adentramos agora em métodos que buscam células de regiões mais profundas ou de fluidos acumulados no corpo. Se a citologia esfoliativa é como coletar folhas caídas de uma árvore, as técnicas de punção e análise de líquidos são como coletar uma amostra da seiva ou do solo ao redor da raiz, buscando informações mais internas e específicas. Essas abordagens são cruciais quando a lesão não está na superfície ou quando há acúmulo de fluidos que podem conter células diagnósticas.

A capacidade de acessar essas áreas com mínima invasão é um dos grandes trunfos da citopatologia. Em vez de uma biópsia cirúrgica, que exige incisão e recuperação mais longa, uma punção ou a coleta de um líquido pode fornecer as respostas necessárias de forma mais rápida e segura para o paciente. Isso acelera o processo diagnóstico e permite que o tratamento seja iniciado mais cedo, impactando positivamente o prognóstico.

Compreender quando e como cada um desses métodos é aplicado é fundamental para otimizar o processo diagnóstico. A escolha da técnica correta não só garante a obtenção de material adequado, mas também minimiza riscos e desconfortos para o paciente, alinhando a precisão diagnóstica com a ética e o cuidado médico.

## Punção Aspirativa por Agulha Fina (PAAF): Um Olhar Profundo e Minimamente Invasivo

A Punção Aspirativa por Agulha Fina, ou PAAF, é uma técnica poderosa para investigar nódulos e massas localizadas em órgãos como tireoide, mama, linfonodos ou até mesmo em órgãos internos, guiada por ultrassom ou tomografia. Imagine que você precisa saber o que há dentro de uma caixa fechada sem abri-la completamente; a PAAF é como inserir uma agulha fina para retirar uma pequena amostra do conteúdo. É um procedimento rápido, geralmente realizado em consultório ou ambulatório, com baixo risco de complicações.

### Características da PAAF

- Procedimento ambulatorial rápido
- Agulha fina minimiza trauma tecidual
- Pode ser guiada por imagem (ultrassom/TC)
- Baixo risco de complicações
- Resultados em poucos dias

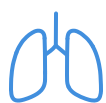### Aplicações Principais

- Nódulos de tireoide
- Massas mamárias
- Linfonodos aumentados
- Lesões em órgãos internos
- Triagem de lesões suspeitas

Essa técnica é particularmente valiosa na triagem de nódulos, evitando cirurgias desnecessárias em casos benignos e direcionando rapidamente para o tratamento adequado em casos de malignidade. A PAAF é um exemplo brilhante de como a citopatologia oferece um diagnóstico preciso com o mínimo de invasão.

## Citologia de Líquidos Corporais: Mensagens Flutuantes

Diversos líquidos corporais podem ser coletados e analisados citologicamente para detectar a presença de células anormais. Isso inclui líquidos de derrames (pleural, peritoneal, pericárdico), líquido cefalorraquidiano (LCR), urina e líquido sinovial. Pense nesses líquidos como "rios" que fluem pelo corpo, e as células anormais como "mensagens em garrafas" que podem estar flutuando neles, indicando um problema em algum lugar.



### Líquido Pleural

Derrame ao redor dos pulmões, pode indicar metástase ou infecção



### Líquido Peritoneal

Acúmulo abdominal, útil para detectar carcinomatose



### Líquido Cefalorraquidiano

Análise do LCR para infecções ou envolvimento tumoral do SNC



### Urina

Rastreamento de câncer de bexiga e vias urinárias

A citologia de líquidos é uma ferramenta diagnóstica não invasiva e de grande utilidade, especialmente em pacientes com derrames inexplicáveis ou suspeita de envolvimento do sistema nervoso central. A interpretação requer expertise, pois a morfologia celular pode ser alterada pelo ambiente líquido, mas os resultados podem ser decisivos para o manejo clínico.

# Métodos de Preparo: Da Lâmina Convencional à Tecnologia Líquida

Uma vez que as amostras citológicas são coletadas, o próximo passo crítico é o seu preparo para a análise microscópica. A forma como as células são processadas e dispostas na lâmina de vidro influencia diretamente a qualidade da imagem que o patologista irá observar. Imagine que você tem uma coleção de moedas raras e precisa exibi-las; se elas estiverem sujas, amontoadas ou mal iluminadas, seu valor e detalhes não serão apreciados. Da mesma forma, um preparo inadequado pode obscurecer características celulares importantes, dificultando ou inviabilizando o diagnóstico.

Historicamente, o método de preparo convencional dominou a citopatologia, mas o avanço tecnológico trouxe inovações significativas, como a citologia em meio líquido. Essas diferentes abordagens visam otimizar a visualização celular, reduzir artefatos e garantir que o patologista tenha a melhor "tela" possível para sua análise. A escolha do método de preparo pode impactar a sensibilidade e especificidade do exame, tornando essa etapa tão crucial quanto a própria coleta.

Vamos detalhar os dois principais métodos de preparo, compreendendo suas características, vantagens e desvantagens. A familiaridade com essas técnicas é essencial para entender as limitações e potencialidades de cada tipo de exame citopatológico.

## Preparo Convencional (Esfregaço): A Arte da Lâmina Manual

O preparo convencional, também conhecido como esfregaço, é a técnica mais antiga e amplamente utilizada, especialmente para amostras esfoliativas como o Papanicolau. Consiste em espalhar a amostra celular diretamente sobre uma lâmina de vidro, formando uma camada fina e uniforme. Pense em um pintor espalhando tinta sobre uma tela: o objetivo é cobrir a superfície de forma homogênea, sem excessos ou falhas, para que a imagem final seja clara.

01

### Coleta da Amostra

Material celular é obtido por raspagem ou aspiração

02

### Extensão na Lâmina

Células são espalhadas uniformemente sobre o vidro

03

### Fixação Imediata

Lâmina é fixada em álcool para preservar morfologia

04

### Coloração

Aplicação de corantes (Papanicolau) para visualização

05

### Análise Microscópica

Patologista examina as células coradas

Após a extensão, a lâmina é imediatamente fixada (geralmente em álcool) para preservar a morfologia celular e evitar a secagem ao ar, que pode causar artefatos. Em seguida, as lâminas são coradas, sendo a coloração de Papanicolau a mais famosa, que permite a visualização detalhada dos núcleos e citoplasmas celulares em diferentes tons de azul, verde e rosa. A habilidade manual do técnico é fundamental para criar um esfregaço de boa qualidade, com células bem distribuídas e sem sobreposição excessiva.

**Importante:** Apesar de ser um método de baixo custo e amplamente disponível, o preparo convencional pode apresentar algumas desvantagens, como a presença de artefatos de secagem, sobreposição celular e a presença de muco ou sangue que podem dificultar a leitura. No entanto, com uma técnica apurada, ainda é uma ferramenta diagnóstica extremamente eficaz e confiável.

# Métodos de Preparo: Citologia em Meio Líquido – Precisão e Padronização

Enquanto o preparo convencional tem seus méritos e sua história, a citologia em meio líquido surgiu como uma evolução tecnológica para superar algumas de suas limitações. Imagine que, em vez de espalhar suas moedas raras manualmente, você as coloca em uma máquina que as limpa, as organiza e as apresenta individualmente, todas na mesma orientação e com a melhor iluminação possível. Essa é a essência da citologia em meio líquido: um método que busca padronizar e otimizar a apresentação das células para análise.

Essa técnica representa um avanço significativo na busca por maior sensibilidade e especificidade diagnóstica, especialmente em exames de rastreamento. Ao minimizar artefatos e concentrar as células de interesse, a citologia em meio líquido facilita o trabalho do patologista e reduz a taxa de amostras insatisfatórias, o que se traduz em diagnósticos mais confiáveis e menos necessidade de recoletas.

Compreender a transição e as vantagens da citologia em meio líquido é crucial para qualquer profissional que atue ou venha a atuar em laboratórios de patologia, pois ela já é uma realidade em muitos centros e representa o futuro da preparação de amostras citológicas.

## Citologia em Meio Líquido: A Revolução na Preparação de Amostras

Na citologia em meio líquido, a amostra coletada (seja por esfoliação, PAAF ou líquidos) é imediatamente imersa em um frasco contendo uma solução conservante. Essa solução não apenas preserva as células, mas também as dispersa, separando-as de muco, sangue e outros detritos que poderiam obscurecer a visualização. Posteriormente, no laboratório, um equipamento automatizado processa essa suspensão celular.

O processo envolve a filtração ou centrifugação da amostra para remover elementos indesejados e concentrar as células diagnósticas. Em seguida, uma camada fina e uniforme de células é depositada em uma área específica da lâmina de vidro, resultando em um esfregaço monocamada. Essa padronização garante que as células estejam bem separadas, sem sobreposição, e que a área de leitura seja menor e mais focada.



### Redução de Artefatos

Menos células secas ao ar e menor sobreposição celular



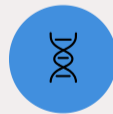### Melhor Preservação

Solução conservante mantém a morfologia celular intacta



### Maior Sensibilidade

Facilita detecção de células anormais raras



### Testes Adicionais

Material restante permite testes moleculares e de HPV

Embora o custo inicial seja mais elevado, a citologia em meio líquido oferece um ganho significativo em qualidade diagnóstica e eficiência laboratorial, justificando sua crescente adoção.

Conceito	Âmbito/Aplicação	Base/Origem	Vantagens Principais
Preparo Convencional	Amostras esfoliativas (Papanicolau), PAAF	Espalhamento manual da amostra na lâmina	Baixo custo, amplamente disponível
Citologia em Meio Líquido	Amostras esfoliativas, PAAF, líquidos corporais	Dispersão em meio líquido, processamento automatizado	Redução de artefatos, monocamada, testes adicionais

# Desvendando os Critérios de Malignidade em Citologia

Após a coleta e o preparo da amostra, o patologista assume o papel central, examinando as células ao microscópio em busca de sinais de malignidade. Esta é a etapa onde o "**detetive celular**" interpreta as pistas morfológicas. Mas, o que exatamente ele procura? Quais são os "sinais de alerta" que indicam que uma célula pode ser cancerosa? Entender esses critérios é fundamental para compreender como um diagnóstico de câncer é estabelecido a partir de uma amostra citológica.

A identificação de células malignas não é baseada em um único critério, mas sim em um conjunto de alterações morfológicas que, quando observadas em conjunto, formam um padrão característico. É como montar um quebra-cabeça: cada peça (cada alteração celular) contribui para a imagem final, que é o diagnóstico. Essas alterações refletem a desorganização e o crescimento descontrolado que são hallmarks do câncer.

Vamos explorar os principais critérios de malignidade, que servem como um guia para o patologista na diferenciação entre células benignas e malignas. A capacidade de reconhecer essas características é a espinha dorsal da citopatologia diagnóstica.

## As Marcas da Malignidade: O Que o Patologista Vê

As células malignas exibem uma série de alterações que as distinguem das células normais. Essas mudanças afetam principalmente o núcleo, o citoplasma e a relação entre eles, refletindo a perda de controle sobre a proliferação e diferenciação celular.

### 1. Alterações Nucleares

#### Anisocariose

Variação de tamanho nuclear - núcleos muito pequenos ou gigantes

#### Pleomorfismo Nuclear

Variação de forma - núcleos irregulares, ovais, alongados ou com entalhes

#### Hipercromasia

Núcleos mais escuros e densos devido ao aumento de DNA

#### Cromatina Irregular

Material genético agrupado em massas grosseiras ou distribuído desigualmente

#### Nucléolos Proeminentes

Aumentados, múltiplos e com formas bizarras

#### Mitoses Atípicas

Figuras de divisão celular anormais ou em grande número

### 2. Alterações Citoplasmáticas

- **Relação Núcleo/Citoplasma Aumentada:** O núcleo ocupa uma proporção muito maior do volume celular em comparação com o citoplasma, que se torna escasso.
- **Vacuolização Citoplasmática:** Embora possa ocorrer em células benignas, em malignas pode ser proeminente e irregular.
- **Diferenciação Anormal:** As células podem perder suas características de diferenciação, parecendo mais "primitivas" ou indiferenciadas.

### 3. Outros Critérios

#### Perda de Coesão Celular

Células malignas muitas vezes perdem a capacidade de aderir umas às outras, aparecendo isoladas ou em grupos frouxos.

#### Fundo Diátese Tumoral

A presença de necrose, sangue e restos celulares no fundo da lâmina pode ser um sinal de tumor invasivo.

**Interpretação Especializada:** A interpretação desses critérios exige experiência e conhecimento aprofundado, pois algumas alterações podem ser vistas em condições benignas ou inflamatórias. A combinação e a intensidade dessas características são o que guiam o diagnóstico final.

# O Exame de Papanicolau: Um Modelo de Rastreamento do Câncer

Entre todas as aplicações da citopatologia, o exame de Papanicolau se destaca como um dos maiores sucessos da medicina preventiva no século XX. Imagine uma ferramenta simples e acessível que tem o poder de reduzir drasticamente a incidência e a mortalidade de um tipo de câncer. O Papanicolau é exatamente isso: um exame que revolucionou o rastreamento do câncer de colo do útero, salvando milhões de vidas ao redor do mundo.

Sua importância vai além do diagnóstico; ele é um modelo de como a detecção precoce de lesões pré-cancerígenas pode interromper a progressão da doença antes que ela se torne invasiva e de difícil tratamento. É como ter um sistema de alarme que detecta um pequeno incêndio antes que ele se espalhe e se torne um inferno incontrolável. A história do Papanicolau é um testemunho do poder da citopatologia na saúde pública.

Vamos mergulhar nos detalhes desse exame icônico, compreendendo sua metodologia, a interpretação de seus resultados e por que ele continua sendo uma pedra angular na saúde da mulher.






## Papanicolau: Da Coleta ao Diagnóstico Precoce

O exame de Papanicolau, ou citologia oncótica cervical, consiste na coleta de células do colo do útero e do canal endocervical, seguida pelo preparo e análise microscópica. O objetivo é identificar alterações nas células que possam indicar lesões pré-cancerígenas (displasias) ou câncer invasivo. A coleta é realizada com espátula e/ou escova, que removem suavemente as células da superfície do colo.

Após a coleta, as células são fixadas e coradas, seja pelo método convencional de esfregaço em lâmina ou pela citologia em meio líquido. O patologista então examina a lâmina em busca dos critérios de malignidade que discutimos anteriormente, mas também de alterações celulares que indicam infecção por HPV (Vírus do Papiloma Humano), o principal agente etiológico do câncer de colo do útero.

## Sistema de Classificação Bethesda

Os resultados do Papanicolau são classificados de acordo com sistemas padronizados, como o Sistema Bethesda, que categoriza as alterações em:

	<b>Negativo</b> Ausência de células anormais
	<b>ASC-US</b> Células atípicas de significado indeterminado
	<b>LSIL</b> Lesão de baixo grau, associada ao HPV
	<b>HSIL</b> Lesão de alto grau, risco de progressão
	<b>Carcinoma</b> Células cancerosas invasivas

A detecção de LSIL ou HSIL permite que as mulheres sejam acompanhadas e tratadas antes que o câncer se desenvolva, demonstrando a eficácia do Papanicolau como ferramenta de rastreamento e prevenção primária.

Resultado Papanicolau	Significado	Conduta Típica
<b>Negativo</b>	Sem alterações significativas	Rastreamento de rotina
<b>ASC-US</b>	Células atípicas, significado incerto	Repetir exame, teste de HPV
<b>LSIL</b>	Lesão de baixo grau, associada a HPV	Acompanhamento, colposcopia
<b>HSIL</b>	Lesão de alto grau, risco de progressão	Colposcopia e biópsia, tratamento
<b>Carcinoma</b>	Câncer invasivo	Biópsia confirmatória, tratamento oncológico

# Bases Moleculares da Patologia: Entendendo a Doença na Essência Celular

Até agora, exploramos a citopatologia sob uma perspectiva morfológica, ou seja, observando as alterações na forma e estrutura das células. No entanto, a medicina moderna nos ensinou que a superfície é apenas a ponta do iceberg. Por trás de cada alteração morfológica, existe uma complexa rede de eventos moleculares que ditam o comportamento da célula. Imagine que as células são como computadores: a citopatologia morfológica nos permite ver a tela e os ícones, mas as bases moleculares nos levam ao código-fonte, revelando o que realmente está acontecendo por dentro.

A integração da biologia molecular na patologia, especialmente na citopatologia, representa uma revolução no diagnóstico e na compreensão das doenças. Ela nos permite ir além do "o que" (a célula parece maligna) e nos aprofundar no "porquê" (quais genes estão alterados, quais vias moleculares estão desreguladas). Essa camada de informação molecular é crucial para um diagnóstico mais preciso, para a estratificação de risco e, fundamentalmente, para a escolha de terapias-alvo, que são medicamentos desenhados para agir em alterações moleculares específicas do tumor.

Para você, que busca estar atualizado com as tendências de 2025, compreender essa interface entre a morfologia e a molecular é indispensável. É a chave para um diagnóstico mais personalizado e eficaz.

## Desvendando o Código: Genes, Proteínas e Vias de Sinalização

As doenças, em sua essência, são desregulações de processos biológicos que ocorrem em nível molecular. No câncer, por exemplo, mutações em genes específicos (oncogenes e genes supressores de tumor) levam ao crescimento descontrolado das células. A biologia molecular nos permite identificar essas mutações, a expressão alterada de proteínas e a ativação de vias de sinalização que impulsionam a doença.

### Exemplos de Aplicações Moleculares na Citopatologia

#### Detecção de HPV de Alto Risco

Identificação do DNA do HPV em amostras citológicas para estratificação de risco no rastreamento cervical



#### Mutações em Câncer de Pulmão

Análise de mutações em EGFR, ALK ou ROS1 para personalização de terapias-alvo



#### Marcadores Prognósticos

Expressão de proteínas como HER2 para indicar agressividade e resposta a medicamentos específicos

- ❑ **Medicina de Precisão:** A integração dessas informações moleculares com a morfologia citopatológica permite um diagnóstico mais completo e uma abordagem terapêutica mais direcionada, marcando uma nova era na medicina de precisão.

# Técnicas Modernas de Diagnóstico: Imunohistoquímica (IHC) e Hibridização in situ (ISH)

Com a crescente complexidade das doenças e a necessidade de diagnósticos cada vez mais precisos, a citopatologia tem incorporado técnicas avançadas que vão além da simples observação morfológica. Imagine que, além de ver a forma de um carro, você precisa saber qual é a marca do motor, o tipo de combustível que ele usa e se há algum componente eletrônico específico. É isso que a Imunohistoquímica (IHC) e a Hibridização in situ (ISH) oferecem: a capacidade de identificar moléculas específicas dentro das células, fornecendo informações cruciais para o diagnóstico, prognóstico e tratamento.

Essas técnicas são como "sondas moleculares" que se ligam a alvos específicos dentro da célula, revelando sua presença e localização. Elas preenchem lacunas que a morfologia sozinha não consegue cobrir, permitindo a diferenciação entre tumores com morfologia semelhante, a identificação da origem de metástases e a predição da resposta a terapias-alvo.

Para o profissional da saúde do futuro, o conhecimento dessas metodologias não é apenas um diferencial, mas uma necessidade. Elas são a ponte entre a patologia clássica e a medicina personalizada, e seu domínio é fundamental para a interpretação de laudos e a tomada de decisões clínicas.

## Imunohistoquímica (IHC): Identificando Proteínas Chave

A Imunohistoquímica (IHC) é uma técnica que utiliza anticorpos para detectar a presença e a localização de proteínas específicas nas células e tecidos. Pense em um "chaveiro" que tem chaves para cada tipo de fechadura: os anticorpos são as chaves que se ligam especificamente a proteínas (as fechaduras) que queremos identificar. Essa ligação é então visualizada por meio de reações colorimétricas ou fluorescentes ao microscópio.

### Como funciona:

1. Uma amostra de tecido ou células é fixada e processada.
2. Anticorpos primários, específicos para a proteína de interesse, são aplicados e se ligam aos seus alvos.
3. Anticorpos secundários, que se ligam aos primários, são adicionados e carregam uma enzima ou fluorocromo.
4. Um substrato é adicionado, e a enzima reage com ele, produzindo uma cor visível no local onde a proteína está presente.

### Aplicações na Citopatologia:

- **Diagnóstico Diferencial:** Distinguir entre tumores com morfologia semelhante
- **Determinação da Origem de Metástases:** Identificar marcadores que apontam para o órgão primário
- **Marcadores Prognósticos e Preditivos:** Avaliar expressão de proteínas como HER2 ou PD-L1

## Hibridização in situ (ISH): Localizando Material Genético

A Hibridização in situ (ISH) é uma técnica que permite detectar sequências específicas de DNA ou RNA diretamente nas células e tecidos. Em vez de procurar proteínas (como na IHC), a ISH procura o "manual de instruções" genético. É como usar um detector de metais para encontrar um tipo específico de metal escondido.

### Como funciona:

1. Uma "sonda" de DNA ou RNA (uma sequência complementar ao alvo genético) é marcada com um fluorocromo (FISH) ou uma enzima (CISH).
2. A amostra é tratada para que o DNA ou RNA alvo fique acessível.
3. A sonda é aplicada e se liga (hibridiza) à sequência complementar na célula.
4. A ligação é visualizada ao microscópio, seja por fluorescência (FISH) ou por uma reação colorimétrica (CISH).

### Aplicações na Citopatologia:

- **Amplificação Gênica:** Detectar amplificação de genes como HER2
- **Detecção de Infecções Virais:** Identificar genomas virais como HPV
- **Translocações Cromossômicas:** Detectar rearranjos genéticos específicos

**Complementaridade:** Ambas as técnicas, IHC e ISH, são complementares à citopatologia morfológica e fornecem informações moleculares valiosas que guiam o diagnóstico e o tratamento na era da medicina personalizada.

# Patologia Digital e Inteligência Artificial: O Futuro do Diagnóstico Citopatológico

A citopatologia, como muitas outras áreas da medicina, está passando por uma transformação digital impulsionada por avanços tecnológicos. Imagine que, em vez de analisar cada lâmina de vidro individualmente sob um microscópio, você pudesse ter acesso a imagens de alta resolução de milhares de lâminas em uma tela de computador, com a ajuda de um assistente inteligente que aponta as áreas de interesse. Essa é a promessa da patologia digital e da inteligência artificial (IA) na citopatologia.

Essas inovações não visam substituir o patologista, mas sim aprimorar sua capacidade diagnóstica, aumentar a eficiência e padronizar os resultados. Elas são como um "superpoder" que permite ao patologista processar mais informações, identificar padrões sutis e reduzir a carga de trabalho repetitiva, liberando tempo para casos mais complexos e para a pesquisa.

Para quem está se capacitando agora, entender essas novas fronteiras é crucial. A patologia digital e a IA não são mais conceitos futuristas, mas ferramentas que já estão sendo implementadas e que moldarão a prática da citopatologia nos próximos anos.

## Patologia Digital: O Microscópio na Nuvem

A patologia digital envolve a digitalização de lâminas histopatológicas e citopatológicas em imagens de alta resolução, conhecidas como "lâminas virtuais" ou "whole slide images" (WSI). Essas imagens podem ser visualizadas, analisadas e compartilhadas em monitores de computador, eliminando a necessidade de microscópios físicos para a análise primária.

### Acesso Remoto

Análise de lâminas de qualquer lugar, facilitando consultas e colaboração

### Ensino e Pesquisa

Múltiplos estudantes visualizam a mesma lâmina simultaneamente

### Integração com IA

Substrato perfeito para algoritmos de análise automatizada

### Armazenamento Digital

Reduz necessidade de espaço físico para lâminas frágeis

## Inteligência Artificial na Citopatologia: O Patologista Aumentado

A inteligência artificial, especialmente o aprendizado de máquina (machine learning) e o aprendizado profundo (deep learning), está sendo aplicada para analisar as lâminas digitais e auxiliar o patologista. Os algoritmos são treinados com milhares de imagens de casos diagnosticados, aprendendo a identificar padrões e características associadas a diferentes doenças.



### Triagem e Priorização

Algoritmos identificam áreas suspeitas e priorizam casos de alto risco



### Detecção de Células Anormais

IA treinada para detectar células malignas com alta sensibilidade



### Quantificação de Marcadores

Quantificação precisa da expressão de marcadores de IHC ou ISH



### Previsão de Prognóstico

Análise de padrões complexos para prever resposta a tratamentos



**Transformação em Curso:** A combinação da patologia digital com a inteligência artificial promete transformar a citopatologia, tornando-a mais eficiente, precisa e acessível, e permitindo que os patologistas se concentrem na interpretação complexa e na tomada de decisões clínicas.

# Desafios e Perspectivas na Citopatologia Contemporânea

A citopatologia é um campo dinâmico, em constante evolução, que se adapta às novas descobertas científicas e às demandas da medicina moderna. Embora tenhamos explorado suas bases e as inovações mais recentes, é importante reconhecer que a jornada não está isenta de desafios. Como qualquer área da saúde que lida com a complexidade do corpo humano e a precisão diagnóstica, a citopatologia enfrenta obstáculos que exigem contínua pesquisa, aprimoramento tecnológico e formação profissional.

No entanto, esses desafios também abrem portas para novas perspectivas e oportunidades. A capacidade de integrar dados morfológicos, moleculares e digitais está pavimentando o caminho para uma medicina diagnóstica mais personalizada e preditiva. É como escalar uma montanha: o caminho é íngreme, mas a vista do topo promete ser espetacular, revelando novas paisagens e possibilidades.

Para você, que está se preparando para atuar nesse cenário, a compreensão desses desafios e a visão das perspectivas futuras são essenciais para se posicionar como um profissional atualizado e relevante.

## Superando Obstáculos e Abraçando o Futuro

### Desafios Atuais

#### Subjetividade da Interpretação

Variabilidade interobservador pode levar a discrepâncias diagnósticas em casos limítrofes

#### Atualização Constante

Necessidade de acompanhar avanços em biologia molecular e novas terapias-alvo

#### Integração de Tecnologias

Desafio de incorporar testes moleculares nas rotinas citopatológicas

### Perspectivas Futuras

#### Diagnóstico Integrativo

Combinação de morfologia, imunofenotipagem, genética e dados clínicos

#### Biomarcadores Preditivos

Descoberta de novos marcadores para prever resposta a terapias específicas

#### Citopatologia de Precisão

Técnicas avançadas em amostras mínimas para guiar terapias-alvo

#### Telepatologia

Consultoria remota facilitada pela patologia digital

#### IA como Suporte

Assistente sofisticado para triagem e identificação de padrões complexos

A citopatologia está no limiar de uma era de ouro, onde a tecnologia e o conhecimento molecular se unem para oferecer diagnósticos mais rápidos, precisos e personalizados, impactando diretamente a vida dos pacientes.

# Consolidação e Autoavaliação

Chegamos ao final de nossa jornada pela Citopatologia: Coleta, Preparo e Diagnóstico. Percorremos desde os fundamentos da coleta de amostras, passando pelos métodos de preparo e os critérios de malignidade, até as inovações que estão moldando o futuro da área. Compreendemos que a citopatologia não é apenas uma técnica, mas uma arte e uma ciência que exige precisão em cada etapa, desde a obtenção da célula até a interpretação final.

Em prática, você agora entende que um diagnóstico citopatológico confiável depende de uma coleta adequada, um preparo otimizado e uma análise criteriosa. Você reconhece o papel vital do Papanicolau na prevenção do câncer cervical e a importância crescente das bases moleculares e das técnicas como IHC e ISH para um diagnóstico mais aprofundado. Além disso, você está ciente de como a patologia digital e a inteligência artificial estão revolucionando a eficiência e a precisão diagnóstica, preparando o terreno para uma medicina cada vez mais personalizada.

## Autoavaliação

**1 Qual das seguintes técnicas de coleta de amostras citológicas é mais utilizada para rastreamento de câncer de colo do útero e é considerada minimamente invasiva?**

- a) Biópsia incisional
- b) Punção aspirativa por agulha fina (PAAF)
- c) Citologia esfoliativa
- d) Biópsia excisional

**2 A principal vantagem da citologia em meio líquido em comparação com o preparo convencional (esfregaço) é:**

- a) Menor custo por lâmina.
- b) Maior tempo de processamento da amostra.
- c) Redução de artefatos e obtenção de uma monocamada celular.
- d) Necessidade de equipamentos menos sofisticados.

**3 Qual dos critérios morfológicos abaixo é um forte indicativo de malignidade em uma amostra citológica?**

- a) Núcleos pequenos e uniformes.
- b) Relação núcleo/citoplasma diminuída.
- c) Presença de nucléolos proeminentes e irregulares.
- d) Cromatina uniformemente distribuída.

**4 A Imunohistoquímica (IHC) e a Hibridização in situ (ISH) são técnicas modernas que complementam a citopatologia morfológica. Qual a principal diferença entre elas?**

- a) IHC detecta DNA/RNA, enquanto ISH detecta proteínas.
- b) IHC utiliza anticorpos para detectar proteínas, enquanto ISH utiliza sondas para detectar DNA/RNA.
- c) Ambas detectam apenas proteínas, mas com métodos diferentes.
- d) Ambas detectam apenas DNA/RNA, mas com métodos diferentes.

**5 Questão Dissertativa**

Descreva como a patologia digital e a inteligência artificial podem impactar positivamente a rotina de um laboratório de citopatologia, abordando aspectos como eficiência, precisão e acesso ao diagnóstico.

### Gabarito

1. c) Citologia esfoliativa
2. c) Redução de artefatos e obtenção de uma monocamada celular
3. c) Presença de nucléolos proeminentes e irregulares
4. b) IHC utiliza anticorpos para detectar proteínas, enquanto ISH utiliza sondas para detectar DNA/RNA

## Próxima Aula

Na **Aula 14 – Patologia Celular: Lesão, Adaptação e Morte**, aprofundaremos nossa compreensão sobre como as células respondem a diferentes estímulos e estresses, explorando os mecanismos de lesão, adaptação e morte celular, conceitos fundamentais para entender a base de todas as doenças.

## Recursos Adicionais

- **Livros-texto de Citopatologia:** Para aprofundamento teórico e atlas de imagens.
- **Artigos científicos recentes:** Para se manter atualizado sobre as últimas pesquisas e tendências.
- **Plataformas de patologia digital:** Para explorar lâminas virtuais e entender a aplicação da IA.

**NOTA IMPORTANTE:** As informações regulatórias/legais/técnicas desta aula estão atualizadas até 2025. Consulte sempre fontes oficiais para verificar alterações.