

Aula 3 – Técnicas de Posicionamento em Pequenos Animais: Tórax e Abdome

Imagine-se diante de um paciente que não pode falar, mas cujos olhos expressam desconforto. Seu papel, como futuro profissional da saúde veterinária, é desvendar o mistério por trás dessa dor, e muitas vezes, a primeira pista vem de uma imagem. A radiografia, embora pareça uma técnica antiga, continua sendo uma ferramenta diagnóstica insubstituível, um verdadeiro "olho mágico" que nos permite ver o invisível. Mas para que esse "olho" revele a verdade, cada detalhe importa, especialmente o posicionamento do paciente.

Dominar as técnicas de posicionamento não é apenas seguir um protocolo; é a arte de transformar uma imagem em um diagnóstico preciso, evitando repetições desnecessárias e garantindo o bem-estar do animal. É a diferença entre uma imagem que confunde e uma que esclarece, entre um tratamento eficaz e um atraso prejudicial. Esta aula é o seu guia para desvendar os segredos de um posicionamento radiográfico impecável, focando nas cavidades torácica e abdominal, que são frequentemente as mais desafiadoras e reveladoras.

Ao final desta jornada, você será capaz de compreender a importância do preparo e contenção adequados, realizar os posicionamentos padrão para tórax (ventrodorsal e laterolateral) e abdome (laterolateral e ventrodorsal) com confiança, e aplicar os princípios de colimação, fases da respiração e uso de marcadores para otimizar a qualidade diagnóstica. Prepare-se para aprimorar suas habilidades e se tornar um mestre na arte de "ler" o corpo dos pequenos animais através das imagens.

A Base de Tudo: Preparo e Contenção do Paciente

Antes mesmo de pensar em ligar o aparelho de raio-X, há uma etapa fundamental que define o sucesso ou o fracasso de qualquer exame radiográfico: o preparo e a contenção do paciente. Pense nisso como a fundação de um edifício. Se a fundação não for sólida, toda a estrutura estará comprometida. Da mesma forma, um paciente mal preparado ou inadequadamente contido pode resultar em imagens borradas, artefatos e, o pior, a necessidade de repetir o exame, expondo o animal e a equipe a mais radiação.

A contenção, em particular, é um balé delicado entre segurança e conforto. Não se trata apenas de imobilizar o animal, mas de fazê-lo de forma ética, minimizando o estresse e a dor, enquanto se garante a segurança de todos os envolvidos. Um animal estressado ou agitado não colabora, e sua movimentação pode arruinar a imagem, transformando um diagnóstico potencial em uma frustração. É aqui que a empatia e a técnica se encontram.

📌 **Ponto-chave:** O preparo vai além da contenção. Ele envolve a remoção de coleiras, arreios e outros objetos metálicos que possam criar artefatos na imagem, e em alguns casos, a preparação gastrointestinal para exames abdominais específicos. É uma etapa que exige atenção aos detalhes e um entendimento profundo do que cada exame requer. Ignorar esses passos é como tentar ler um livro com óculos sujos: a informação está lá, mas a clareza é comprometida.

A Arte da Contenção Segura e Eficaz

A contenção de um paciente para um exame radiográfico é uma habilidade que combina conhecimento técnico, sensibilidade animal e, acima de tudo, segurança. Imagine que você está tentando tirar uma foto perfeita de um objeto em movimento. Se o objeto não estiver estável, a imagem sairá borrada. Com os animais, a situação é ainda mais complexa, pois eles podem sentir medo, dor ou ansiedade, o que os leva a se mover. Por isso, a contenção deve ser firme, mas gentil, garantindo a imobilidade sem causar mais estresse.

Métodos Físicos

Contenção manual por técnico experiente para animais dóceis e calmos

Sedação

Para pacientes agressivos, com dor intensa ou posicionamento prolongado

EPIs

Equipamentos de proteção individual são inegociáveis para a equipe

A comunicação com o paciente, mesmo que não verbal, é crucial. Falar em tom calmo, fazer carinho (se apropriado) e usar reforço positivo podem fazer uma grande diferença. A contenção não é uma batalha de forças, mas uma colaboração, onde o objetivo é obter a melhor imagem possível com o mínimo de trauma para o animal. É como um maestro que guia sua orquestra: cada movimento é calculado para produzir a harmonia perfeita, que neste caso, é uma radiografia diagnóstica.

Desvendando o Tórax: A Importância da Imagem

O tórax é uma caixa de surpresas, abrigando órgãos vitais como o coração e os pulmões, além de grandes vasos e o esôfago. Quando um animal apresenta tosse, dificuldade respiratória ou intolerância ao exercício, a radiografia torácica é frequentemente o primeiro passo para entender o que está acontecendo lá dentro. Pense no tórax como o motor de um carro: se há um problema, precisamos abrir o capô e inspecionar cada componente. A radiografia nos permite fazer essa "inspeção" de forma não invasiva.

Complexidade Anatômica

Estruturas em constante movimento (respiração, batimentos cardíacos) tornam o posicionamento um desafio

Padronização

Permite comparar imagens ao longo do tempo e entre diferentes pacientes

Poder Diagnóstico

Identifica pneumonia, cardiomegalia, tumores e corpos estranhos

A radiografia torácica é uma ferramenta poderosa para identificar desde pneumonia e cardiomegalia até tumores e corpos estranhos. A capacidade de visualizar o parênquima pulmonar, a silhueta cardíaca e as estruturas ósseas da caixa torácica de forma clara e sem sobreposições é o que diferencia uma imagem útil de uma que não é. É como ter um mapa detalhado de uma cidade complexa; sem ele, você pode se perder. Com ele, você encontra o caminho para o diagnóstico.

Posicionamento Torácico Padrão I: Ventrodorsal (VD)

O posicionamento ventrodorsal (VD) para o tórax é uma das vistas padrão e oferece uma perspectiva única das estruturas torácicas. Imagine que você está olhando para o animal de cima, com ele deitado de costas. Essa vista é crucial para avaliar a largura do tórax, a simetria dos pulmões e a posição do coração em relação à linha média. É como ter uma visão panorâmica de uma paisagem, onde você pode observar a distribuição geral dos elementos.

01

Decúbito Dorsal

Paciente posicionado de costas na mesa

02

Extensão dos Membros

Membros torácicos cranialmente, pélvicos caudalmente

03

Alinhamento

Cabeça alinhada com coluna, esterno sobreposto à coluna

04


Simetria

Costelas e processos espinhosos equidistantes da linha média

05

Exposição

Durante inspiração máxima para melhor visualização pulmonar

 **Erro Comum:** A rotação do paciente pode ser percebida pela assimetria das costelas ou pela sobreposição do esterno sobre a coluna vertebral de forma desalinhada. Para evitar isso, utilize coxilhas de espuma ou sacos de areia para dar suporte e manter a posição.

Dominar o VD é como aprender a ler um mapa aéreo: ele oferece uma visão geral essencial para entender o terreno.

Posicionamento Torácico Padrão II: Laterolateral (LL)

Enquanto a vista ventrodorsal nos dá uma perspectiva de cima, o posicionamento laterolateral (LL) nos oferece uma visão de perfil, revelando a profundidade e a relação craniocaudal das estruturas torácicas. Pense na diferença entre ver um carro de frente e vê-lo de lado. Cada ângulo oferece informações distintas e complementares. O LL é essencial para avaliar o coração, os vasos pulmonares, o diafragma e o espaço pleural, além de ser crucial para identificar efusões ou massas que podem ser obscurecidas na vista VD.

Técnica de Posicionamento

- Paciente em decúbito lateral (geralmente direito)
- Membros torácicos estendidos cranialmente
- Membros pélvicos estendidos caudalmente
- Cabeça e pescoço alinhados com coluna
- Corpo perfeitamente reto, sem rotação

Dica Profissional

Use coxilhas de espuma sob o esterno para elevar o tórax e garantir que a coluna vertebral esteja paralela à mesa de raio-X. Isso evita a rotação e a superposição de estruturas.

Exposição: Durante inspiração máxima para maximizar a expansão pulmonar.

O posicionamento LL é como ter um perfil detalhado de um objeto: ele revela dimensões e relações que não são visíveis de outras perspectivas, sendo indispensável para uma avaliação completa do tórax.

O Abdome em Foco: Por Que Posicionar Corretamente?

Se o tórax é o motor, o abdome é a "central de processamento" do corpo, abrigando órgãos vitais como estômago, intestinos, fígado, baço, rins e bexiga. Quando um animal apresenta vômitos, diarreia, dor abdominal ou perda de peso, a radiografia abdominal é uma ferramenta diagnóstica de primeira linha. No entanto, a cavidade abdominal é um verdadeiro quebra-cabeça, com órgãos de diferentes densidades e tamanhos, e a presença de gás e fezes pode complicar ainda mais a interpretação.



Órgãos Digestivos

Estômago e intestinos com diferentes densidades e conteúdos



Órgãos Sólidos

Fígado, baço e rins requerem visualização clara de contornos



Bexiga

Estrutura de densidade líquida que pode revelar cálculos ou massas

A precisão no posicionamento abdominal é ainda mais crítica do que no tórax, pois os órgãos abdominais são mais móveis e podem ser facilmente obscurecidos por rotações ou pela presença de conteúdo gastrointestinal. Um posicionamento inadequado pode levar a diagnósticos errados, como a confusão de uma alça intestinal dilatada com um corpo estranho, ou a não identificação de uma massa tumoral. É como tentar montar um quebra-cabeça com peças viradas ou fora do lugar: a imagem final não fará sentido.

Dominar as técnicas de posicionamento abdominal permite visualizar claramente os contornos dos órgãos, identificar alterações de tamanho, forma e localização, e detectar a presença de líquidos, gases anormais ou corpos estranhos. É a base para um diagnóstico preciso e um plano de tratamento eficaz. Sem um posicionamento correto, a radiografia abdominal perde grande parte do seu valor diagnóstico, tornando-se apenas uma imagem, e não uma ferramenta de revelação.

Posicionamento Abdominal Padrão I: Laterolateral (LL)

O posicionamento laterolateral (LL) para o abdome é tão fundamental quanto para o tórax, oferecendo uma visão de perfil que complementa a vista ventrodorsal. Imagine que você está inspecionando uma prateleira cheia de objetos. A vista lateral permite que você veja a profundidade de cada item e sua relação com os vizinhos, o que é crucial para identificar massas, efusões ou alterações no tamanho e formato dos órgãos abdominais.



Decúbito Lateral

Geralmente direito, mas esquerdo também usado



Extensão

Membros não interferem na imagem abdominal



Alinhamento

Coluna paralela à mesa, corpo reto



Campo Completo

Do diafragma à sínfise púbica

- Desafio Principal:** Evitar a rotação do paciente, que pode distorcer a forma dos órgãos e criar sobreposições indesejadas. O uso de coxilhas de espuma sob o esterno e entre os membros pode ajudar a manter o alinhamento.

A exposição deve ser realizada durante a **expiração máxima**, pois isso empurra o diafragma caudalmente, permitindo uma melhor visualização dos órgãos abdominais. O LL abdominal é como ter uma vista lateral de um armário: você pode ver o que está dentro e como as coisas estão organizadas, o que é essencial para identificar qualquer item fora do lugar.

Posicionamento Abdominal Padrão II: Ventrodorsal (VD)

O posicionamento ventrodorsal (VD) para o abdome, assim como no tórax, oferece uma visão "de cima para baixo" que é indispensável para avaliar a largura da cavidade abdominal, a simetria dos órgãos e a presença de gases ou líquidos distribuídos. Pense em uma planta baixa de uma casa. Ela mostra a disposição dos cômodos e a relação espacial entre eles. O VD abdominal faz algo semelhante, revelando a organização interna do abdome.

1

Decúbito Dorsal

Paciente de costas, corpo o mais reto possível

2

Membros Estendidos

Torácicos cranialmente, pélvicos caudalmente

3

Alinhamento Central

Cabeça alinhada, esterno sobreposto à coluna

4

Verificação de Simetria

Asas do ílio e forames obturadores simétricos

Erros de posicionamento no VD abdominal podem levar a interpretações equivocadas, como a projeção de um rim sobre o outro ou a distorção da bexiga. Para garantir a simetria, utilize coxinchas de espuma ou sacos de areia para dar suporte e manter o alinhamento.

Fase Respiratória:

Expiração máxima para diafragma caudal e inclusão completa do abdome

Dominar o VD abdominal é como ter uma visão aérea de um jardim: você pode ver a disposição geral das plantas e identificar qualquer elemento que esteja fora do padrão.

Além do Básico: Colimação e a Arte de Proteger

Você já ouviu a expressão "mirar no alvo"? Na radiografia, a colimação é exatamente isso: direcionar o feixe de raios-X apenas para a área de interesse, como um atirador de elite focando em seu objetivo. Mas por que isso é tão importante? Primeiro, porque minimiza a exposição desnecessária à radiação tanto para o paciente quanto para a equipe. Cada fóton de raio-X que atinge uma área fora do campo de interesse é radiação desperdiçada e potencialmente prejudicial.



Segurança

Minimiza exposição desnecessária à radiação



Qualidade

Reduz radiação espalhada e melhora contraste



Princípio ALARA

As Low As Reasonably Achievable

Além da segurança, a colimação melhora drasticamente a qualidade da imagem. Ao reduzir a área de exposição, diminuimos a quantidade de radiação espalhada (radiação secundária), que é a principal causa de embaçamento e perda de contraste na imagem. Imagine que você está tentando ler um livro em um ambiente com muita fumaça. A fumaça (radiação espalhada) dificulta a leitura. A colimação é como usar um filtro para remover essa fumaça, tornando o texto (a imagem) mais nítido e claro.

"A prática da colimação é um pilar da segurança radiológica, alinhada com o princípio ALARA. Colimar corretamente não é apenas uma boa prática; é uma responsabilidade ética e profissional que impacta diretamente a saúde de todos no ambiente radiológico."

O Ritmo da Imagem: Fases da Respiração e Seus Segredos

A respiração é um processo dinâmico que altera constantemente a posição e o volume dos órgãos torácicos e abdominais. Ignorar esse movimento é como tentar tirar uma foto nítida de uma criança pulando sem usar o modo de alta velocidade da câmera. Para obter imagens diagnósticas de qualidade, é crucial sincronizar a exposição radiográfica com a fase correta da respiração do paciente.




Tórax	Abdome
Inspiração Máxima <ul style="list-style-type: none">• Pulmões expandidos ao máximo• Diafragma caudal• Coração mais nítido• Melhor visualização pulmonar	Expiração Máxima <ul style="list-style-type: none">• Diafragma cranial• Órgãos comprimidos• Melhor delineamento• Visualização otimizada

Fase Respiratória	Objetivo	Impacto no Tórax	Impacto no Abdome
Inspiração Máxima	Expandir pulmões	Melhor visualização pulmonar e cardíaca; diafragma caudal	Pior visualização abdominal (diafragma caudal)
Expiração Máxima	Comprimir órgãos	Pior visualização pulmonar (pulmões colapsados)	Melhor visualização abdominal (diafragma cranial)


Controlar a respiração do paciente, seja por meio de contenção gentil ou sedação leve, é uma habilidade que se aprimora com a prática e a observação.

A Linguagem dos Marcadores: Identificação e Organização

No mundo da radiografia, os marcadores são muito mais do que simples letras de chumbo; eles são a assinatura da imagem, a prova da sua identidade e orientação. Imagine que você está lendo um livro sem números de página ou sem saber qual é o lado direito e o esquerdo. Seria um caos! Da mesma forma, uma radiografia sem marcadores é uma imagem sem contexto, potencialmente inútil para o diagnóstico e até perigosa em termos legais.

		
Orientação Indicam lado do paciente (direito/esquerdo) e posição (VD, LL)	Data Registram quando o exame foi realizado	Documentação Validam o registro médico legal

Os marcadores radiográficos, geralmente feitos de chumbo, são colocados no campo de radiação para indicar o lado do paciente (direito ou esquerdo), a posição (VD, LL, etc.), e a data do exame. Eles são essenciais para evitar erros de interpretação, como confundir o lado direito com o esquerdo, o que pode levar a um diagnóstico e tratamento incorretos. Além disso, em casos de avaliação de títulos ou concursos, a presença de marcadores adequados e legíveis é um critério de qualidade e profissionalismo.

 **⚠ Importante:** A importância dos marcadores se estende à documentação legal e ao controle de qualidade. Uma imagem corretamente identificada é um registro médico válido e confiável. A ausência ou o uso incorreto de marcadores pode invalidar o exame, exigindo repetições e expondo o paciente e a equipe a mais radiação. É como ter uma carteira de identidade para cada imagem: ela garante sua autenticidade e permite que seja corretamente arquivada e consultada.

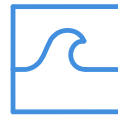Integração Multimodal e Técnicas Abreviadas: O Futuro Chegou

A radiografia é uma ferramenta poderosa, mas não é a única. A medicina veterinária moderna abraça a **integração multimodal**, reconhecendo que cada modalidade de imagem (Raio-X, Ultrassom, Tomografia Computadorizada - TC, Ressonância Magnética - RM) oferece uma perspectiva única e complementar. Pense em um detetive que usa diferentes ferramentas para resolver um caso: uma lupa para detalhes, um mapa para a visão geral, um gravador para sons. Cada ferramenta revela uma parte da verdade.



Raio-X

Imbatível para fraturas ósseas e estruturas mineralizadas



Ultrassom

Excelente para tecidos moles e órgãos abdominais



TC e RM

Brilham em detalhes neurológicos e tecidos moles complexos

Técnicas de Emergência

AFAST

Focused Assessment with Sonography for Trauma

Ultrassonografia rápida e focada para identificar líquido livre em cavidades abdominais

TFAST

Thoracic Focused Assessment with Sonography for Trauma

Avaliação torácica rápida em pacientes traumatizados ou críticos

Essas técnicas são como "check-ups" rápidos que podem salvar vidas, permitindo decisões clínicas urgentes sem a necessidade de exames completos e demorados. Essas técnicas representam a agilidade e a eficácia que a medicina de emergência exige, complementando a radiografia tradicional.

Segurança Radiológica e Controle de Qualidade: Sua Responsabilidade

Trabalhar com radiação ionizante é um privilégio que vem com uma grande responsabilidade. A segurança radiológica não é apenas uma recomendação; é uma exigência legal e ética, fundamentada no princípio ALARA (As Low As Reasonably Achievable). Imagine que você está dirigindo um carro. Você não apenas precisa saber como operá-lo, mas também precisa seguir as regras de trânsito para garantir a segurança de todos. Na radiologia, o ALARA são as nossas "regras de trânsito".



Tempo

Minimize o tempo de exposição à radiação. Quanto menos tempo exposto, menor a dose.



Distância

Aumente a distância da fonte de radiação. A intensidade diminui com a distância (lei do inverso do quadrado).



Blindagem

Utilize barreiras de proteção: aventais, luvas e protetores de tireoide de chumbo.

Controle de Qualidade

Além da segurança, o **controle de qualidade** dos equipamentos radiográficos é vital. Um aparelho descalibrado ou com manutenção inadequada pode produzir imagens de baixa qualidade, exigindo repetições e aumentando a exposição à radiação. É como um músico que precisa afinar seu instrumento antes de tocar. Um instrumento desafinado produzirá uma música ruim, assim como um equipamento descalibrado produzirá imagens ruins.

Testes regulares de calibração

Verificação da integridade dos EPIs

Manutenção preventiva dos equipamentos

Essas práticas são essenciais para garantir que o equipamento esteja sempre em ótimas condições de funcionamento, assegurando a qualidade diagnóstica e a segurança de todos.

Consolidação e Próximos Passos

Chegamos ao fim de uma jornada crucial no diagnóstico por imagem veterinária. Vimos que o posicionamento radiográfico não é um mero detalhe técnico, mas a espinha dorsal de um diagnóstico preciso e seguro. Desde o preparo cuidadoso do paciente e a contenção ética, passando pelos posicionamentos padrão para tórax e abdome, até a importância da colimação, da sincronia respiratória e do uso correto de marcadores, cada etapa é um elo indispensável na cadeia da excelência diagnóstica.

Planejamento

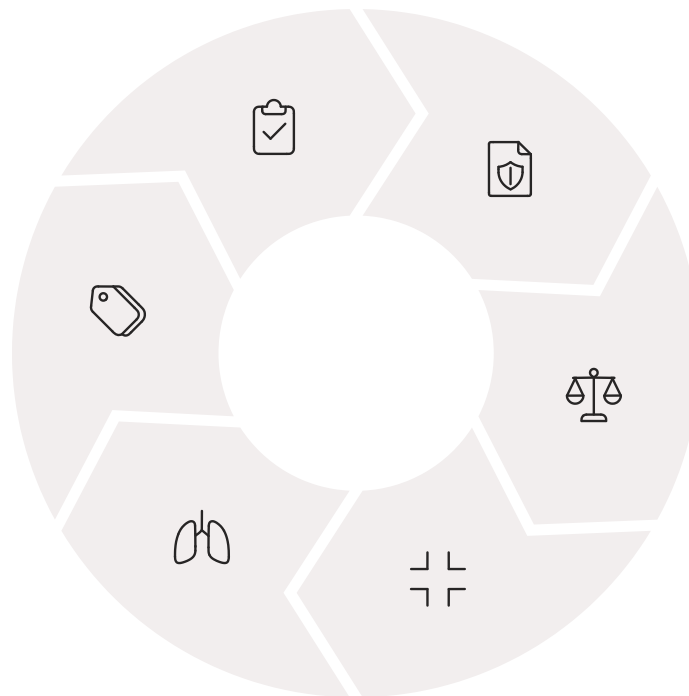
Sempre planeje o posicionamento antes de iniciar

Marcadores

Use identificação clara e visível

Respiração

Sincronize com a fase correta



Segurança

Priorize EPIs e contenção adequada



Simetria

Verifique alinhamento em cada projeção

Colimação

Restrinja o feixe à área de interesse

A integração multimodal e as técnicas abreviadas nos mostram que a medicina veterinária está em constante evolução, exigindo profissionais adaptáveis e com visão holística. E, acima de tudo, a segurança radiológica e o controle de qualidade são responsabilidades inegociáveis que garantem a proteção de todos e a confiabilidade dos resultados.

  **Lembre-se:** Cada imagem que você produz é uma oportunidade de fazer a diferença na vida de um animal. A excelência técnica combinada com a compaixão é o que define um verdadeiro profissional da saúde veterinária.

Autoavaliação

1

Qual o principal objetivo da colimação em radiografia veterinária?

- a) Aumentar a dose de radiação no paciente.
- b) Reduzir a radiação espalhada e melhorar a qualidade da imagem.
- c) Diminuir o tempo de exposição do exame.
- d) Facilitar a contenção do animal.

2

Para uma radiografia torácica em projeção laterolateral (LL), qual a fase respiratória ideal para a exposição e por quê?

- a) Expiração máxima, para comprimir os pulmões e visualizar melhor o coração.
- b) Inspiração máxima, para expandir os pulmões e delinear melhor as estruturas.
- c) Expiração máxima, para empurrar o diafragma caudalmente.
- d) Inspiração máxima, para reduzir o movimento do paciente.

3

Qual o princípio da segurança radiológica que preconiza a menor dose de radiação possível para obter uma imagem diagnóstica?

- a) ALARA (As Low As Reasonably Achievable).
- b) FAST (Focused Assessment with Sonography for Trauma).
- c) LL (Laterolateral).
- d) VD (Ventrodorsal).

4

Em um posicionamento ventrodorsal (VD) abdominal, qual dos seguintes elementos é crucial para verificar a simetria e evitar rotação?

- a) A extensão dos membros torácicos cranialmente.
- b) A sobreposição do esterno sobre a coluna.
- c) A simetria das asas do ílio e dos forames obturadores.
- d) A elevação do tórax com coxilhas de espuma.

5

Questão Dissertativa

Descreva a importância da integração multimodal de imagens (Raio-X, Ultrassom, TC, RM) na prática veterinária moderna e cite um exemplo de quando cada modalidade seria preferível.

Gabarito

Questão 1

Resposta: b

Questão 2

Resposta: b

Questão 3

Resposta: a

Questão 4

Resposta: c

Próxima Aula e Recursos Adicionais



Próxima Aula

Aula 4: Técnicas de Posicionamento em Pequenos Animais - Esqueleto

Continuaremos nossa exploração das técnicas de posicionamento, focando no esqueleto e desvendando os segredos para obter imagens claras e diagnósticas de ossos e articulações.

Recursos Adicionais



Livros-texto de Radiologia Veterinária

Para aprofundar os conhecimentos anatômicos e técnicos sobre posicionamento e interpretação radiográfica



Artigos científicos sobre segurança radiológica

Para manter-se atualizado sobre as melhores práticas e diretrizes de proteção radiológica



Vídeos demonstrativos de posicionamento

Para visualizar as técnicas na prática e aprimorar a execução dos posicionamentos padrão



NOTA IMPORTANTE: As informações regulatórias/legais/técnicas desta aula estão atualizadas até 2025. Consulte sempre fontes oficiais para verificar alterações.

"A excelência em radiografia veterinária não é um destino, mas uma jornada contínua de aprendizado, prática e dedicação ao bem-estar animal."