

Aula 28 – Imagem em Animais Exóticos e Silvestres

Bem-vindo à Aula 28! Imagine-se diante de um paciente que não late, não mia, e cujas estruturas internas são um mistério para a maioria. Estamos falando dos animais exóticos e silvestres, um universo fascinante e desafiador na medicina veterinária. A cada dia, mais tutores buscam atendimento especializado para seus répteis, aves e pequenos mamíferos, e a capacidade de diagnosticar com precisão é um diferencial crucial.

Nesta aula, vamos mergulhar nas particularidades do diagnóstico por imagem desses pacientes únicos. Você já deve estar familiarizado com as técnicas de radiografia e ultrassonografia em cães e gatos, mas aqui, a abordagem muda. Precisamos de criatividade, conhecimento anatômico aprofundado e, acima de tudo, empatia para garantir o bem-estar do animal durante todo o processo.

Nosso objetivo é que, ao final desta jornada, você seja capaz de adaptar as técnicas de posicionamento e contenção para diferentes espécies, identificar os principais achados radiográficos e ultrassonográficos em répteis, aves e pequenos mamíferos, e compreender a importância da integração multimodal e da segurança radiológica. Prepare-se para desvendar os segredos que as imagens nos revelam sobre esses pacientes extraordinários.

Este conhecimento não apenas complementarará suas horas acadêmicas, mas também o preparará para desafios reais na clínica, seja no atendimento direto ou na interpretação de exames para laudos. Vamos explorar desde as adaptações mais simples até as tendências mais recentes, como a integração de diferentes modalidades de imagem e a aplicação de protocolos de emergência.

O Desafio dos Pacientes Não Convencionais

Quando pensamos em diagnóstico por imagem, nossa mente geralmente nos leva a cães e gatos. No entanto, o universo da medicina veterinária é muito mais vasto, e os animais exóticos e silvestres representam um segmento em crescimento exponencial. Esses pacientes, que vão desde um pequeno hamster até uma imponente jiboia, trazem consigo uma série de particularidades que transformam cada exame de imagem em um verdadeiro quebra-cabeça.

Anatomia Singular

Estruturas que diferem drasticamente dos mamíferos domésticos, exigindo conhecimento especializado

Fisiologia Única

Processos metabólicos e respiratórios adaptados a cada espécie

Sensibilidade ao Estresse

Muitos são presas na natureza, tornando-os extremamente vulneráveis à manipulação

- 📌 **Analogia Importante:** É como tentar usar a mesma chave para abrir fechaduras completamente diferentes. As técnicas padronizadas para cães e gatos simplesmente não se encaixam perfeitamente. Precisamos de chaves mestras, ou melhor, de um conjunto de ferramentas e conhecimentos específicos que nos permitam acessar as informações diagnósticas sem comprometer a saúde e o bem-estar do paciente.

Este é o ponto de partida para entender por que as adaptações são tão cruciais. Não se trata apenas de ajustar o tamanho do equipamento, mas de repensar a contenção, o posicionamento e até mesmo os parâmetros de exposição, sempre com o objetivo de obter a melhor imagem possível com o mínimo de estresse e risco.

Adaptações em Posicionamento e Contenção

A obtenção de uma imagem diagnóstica de qualidade em animais exóticos e silvestres começa muito antes de ligar o aparelho: ela se inicia com um posicionamento e uma contenção adequados. Diferentemente dos animais domésticos, muitos desses pacientes são frágeis, podem se machucar facilmente ou, ainda, oferecer riscos à equipe. O equilíbrio entre segurança, bem-estar animal e qualidade da imagem é a chave.

Contenção Física

- Breve e gentil
- Toalhas macias
- Caixas transparentes de acrílico
- Tubos de PVC para répteis
- Placas de acrílico transparentes

Contenção Química

- Sedação ou anestesia
- Opção mais segura e humanitária
- Minimiza o estresse
- Permite posicionamento preciso
- Ideal para exames prolongados

Estratégias de Posicionamento por Grupo



Répteis e Aves

Placas de acrílico transparentes para decúbito dorsal-ventral (DV) ou lateral (LL), reduzindo manipulação excessiva e exposição à radiação



Pequenos Mamíferos

Bandagens adesivas ou sacos de contenção para manter posição sem compressão excessiva, com almofadas para estabilidade

"Pense na contenção como uma dança delicada. Não podemos forçar, mas precisamos guiar. A analogia aqui é a de um escultor trabalhando com um material delicado. Cada movimento deve ser calculado e preciso para não danificar a obra."

Radiografia em Répteis: Desvendando Escamas e Ossos

Os répteis, com suas escamas, carapaças e esqueletos complexos, representam um desafio único para a radiografia. A densidade óssea pode variar muito entre as espécies e até mesmo dentro do mesmo indivíduo, dependendo do estado nutricional e de saúde. A sobreposição de estruturas, como as costelas em serpentes ou a carapaça em quelônios, exige um olhar treinado e a capacidade de ajustar os parâmetros de exposição.



Quelônios (Tartarugas, Jabutis)

Projeções craniocaudal (CC) e laterolateral (LL) essenciais. A carapaça exige ajustes na técnica para penetrar estrutura densa



Serpentes e Lagartos

Projeções dorsal-ventral (DV) e laterolateral (LL) mais comuns. Necessidade de estender o corpo para evitar sobreposição excessiva

Principais Achados Radiográficos

Doença Óssea Metabólica (MBD)

Comum em deficiências nutricionais, manifesta-se como osteopenia ou deformidades ósseas

Corpos Estranhos

Frequentes no trato gastrointestinal, especialmente em répteis com substratos soltos

Distocia

Retenção de ovos em fêmeas reprodutoras, facilmente identificável pela radiografia

- Metáfora Diagnóstica:** Imagine a radiografia como um mapa do tesouro. As escamas e a pele são a superfície, mas o raio-X nos permite ver o que está escondido por baixo, revelando pistas valiosas sobre a saúde interna do animal. A interpretação exige conhecimento da anatomia normal de cada espécie para diferenciar o que é fisiológico do que é patológico.

Aves: O Desafio dos Sacos Aéreos e Ossos Pneumáticos

As aves são criaturas de leveza e agilidade, e sua anatomia reflete essa adaptação ao voo. Seus ossos são pneumáticos, ou seja, ocos e conectados ao sistema respiratório, e possuem um complexo sistema de sacos aéreos que se estendem por grande parte do corpo. Essas características, embora fascinantes, tornam a radiografia aviária um desafio distinto.

Características Anatômicas

- **Ossos Pneumáticos**

Ocos e conectados ao sistema respiratório, adaptados para o voo

- **Sacos Aéreos**

Substituem o diafragma, podem mascarar lesões devido à radiolucidez

- **Respiração Rápida**

Exige tempos de exposição curtos para minimizar artefatos

Projeções e Posicionamento

Projeções mais comuns: Ventrodorsal (VD) e Laterolateral (LL)


- Contenção em placa de acrílico
- Asas estendidas simetricamente
- Evitar rotações e sobreposições
- Posicionamento preciso é crucial

Achados Radiográficos Frequentes



Cardiomegalia

Aumento do coração



Pneumonia

Infecções respiratórias



Aspergillose

Infecção fúngica nos sacos aéreos



Fraturas Ósseas

Comuns devido à fragilidade

"Visualizar as estruturas internas de uma ave através da radiografia é como tentar enxergar um objeto através de uma névoa. Os sacos aéreos são a névoa, e precisamos de uma técnica apurada para que a imagem final seja clara e reveladora."

Pequenos Mamíferos: Detalhes em Miniatura

O grupo dos pequenos mamíferos engloba uma diversidade de espécies como coelhos, roedores (hamsters, porquinhos-da-índia, chinchilas), furões e ouriços. Apesar de serem mamíferos, suas particularidades anatômicas e fisiológicas exigem adaptações significativas nas técnicas de imagem, especialmente devido ao seu tamanho reduzido e alta sensibilidade ao estresse.



Coelhos

Avaliação oral/dentição, maloclusão, abscessos, trato gastrointestinal, estase e tricobezoares



Roedores

Avaliação pulmonar, detecção de massas abdominais, problemas dentários



Furões

Corpos estranhos, doenças adrenais, alterações gastrointestinais

Contenção e Posicionamento

Métodos de Contenção

- Toalhas macias
- Caixas de acrílico
- Anestesia inalatória
- Especialmente para exames demorados

Técnicas de Posicionamento

- Pequenas almofadas
- Sacos de areia para estabilidade
- Evitar sobreposição de estruturas
- Precisão é fundamental

Achados Radiográficos Comuns

- **Doença dentária** em coelhos e roedores
- **Corpos estranhos gastrointestinais** em furões
- **Alterações pulmonares** em diversas espécies
- **Fraturas, luxações** e alterações ósseas

"Trabalhar com a imagem de pequenos mamíferos é como ser um relojoeiro. Cada peça é minúscula, mas vital, e a precisão na visualização é fundamental para identificar o menor desajuste que pode comprometer o funcionamento do todo."

Integração Multimodal: Escolhendo a Melhor Lente

A radiografia é, sem dúvida, a porta de entrada para o diagnóstico por imagem na maioria dos casos, oferecendo uma visão geral das estruturas ósseas e de grandes massas. No entanto, ela possui suas limitações, especialmente na avaliação de tecidos moles e na diferenciação de estruturas sobrepostas. É aqui que a integração multimodal entra em cena, permitindo-nos escolher a "melhor lente" para cada situação clínica.

A prática moderna da medicina veterinária, especialmente com animais exóticos, exige que o clínico saiba quando ir além do raio-X. O ultrassom, por exemplo, é excelente para avaliar órgãos parenquimatosos (fígado, rins, baço), identificar efusões (líquido em cavidades) e guiar biópsias. Em aves e répteis, pode ser desafiador devido à presença de ar ou escamas, mas com transdutores de alta frequência e janelas acústicas adequadas, é uma ferramenta poderosa.

A tomografia computadorizada (TC) e a ressonância magnética (RM) são modalidades avançadas que oferecem imagens seccionais de alta resolução. A TC é inestimável para a avaliação de estruturas ósseas complexas (crânio, coluna), cavidades nasais e seios paranasais, além de ser superior na detecção de massas e metástases pulmonares. A RM, por sua vez, brilha na avaliação de tecidos moles, especialmente em neurologia (cérebro, medula espinhal) e articulações, oferecendo um contraste tecidual incomparável.

📌 **Analogia:** A escolha da modalidade ideal depende da suspeita clínica, da espécie e da disponibilidade dos equipamentos. É como ter um kit de ferramentas completo: você não usaria um martelo para apertar um parafuso. Saber qual ferramenta usar e quando é o que define um bom profissional.

Comparação de Modalidades

Modalidade	Vantagens	Desvantagens	Aplicação Típica
Radiografia	Rápida, acessível, boa para ossos e ar	Baixo contraste de tecidos moles, sobreposição	Fraturas, corpos estranhos, avaliação geral
Ultrassom	Tempo real, sem radiação, bom para tecidos moles e líquidos	Dificuldade com ar/osso, operador-dependente	Órgãos abdominais, efusões, guias de biópsia
Tomografia (TC)	Imagens seccionais, excelente para ossos e cavidades	Radiação ionizante, anestesia prolongada	Crânio, coluna, pulmões, massas complexas
Ressonância (RM)	Excelente contraste de tecidos moles, sem radiação	Custo elevado, tempo de exame longo, anestesia	Neurologia, articulações, tecidos moles complexos

Técnicas Abreviadas e Emergências

Em situações de emergência, cada segundo conta. Pacientes exóticos e silvestres, muitas vezes, chegam em estado crítico, e a necessidade de um diagnóstico rápido e preciso é vital para a sua sobrevivência. É nesse cenário que as técnicas abreviadas de ultrassonografia, como o AFAST (Focused Assessment with Sonography for Trauma) e o TFAST (Thoracic Focused Assessment with Sonography for Trauma), ganham um valor inestimável, mesmo que adaptadas.

AFAST

Focused Assessment with Sonography for Trauma

Avaliação rápida de cavidades abdominais em busca de efusões

TFAST

Thoracic Focused Assessment with Sonography for Trauma

Avaliação torácica para pneumotórax e efusões

Aplicações em Animais Exóticos

Coelhos

Ultrassom rápido pode revelar:

- Hemorragia interna
- Efusão pericárdica
- Condições de choque

Aves

Avaliação focada em:

- Sacos aéreos
- Cavidade celomática
- Acúmulo de líquido

Objetivo

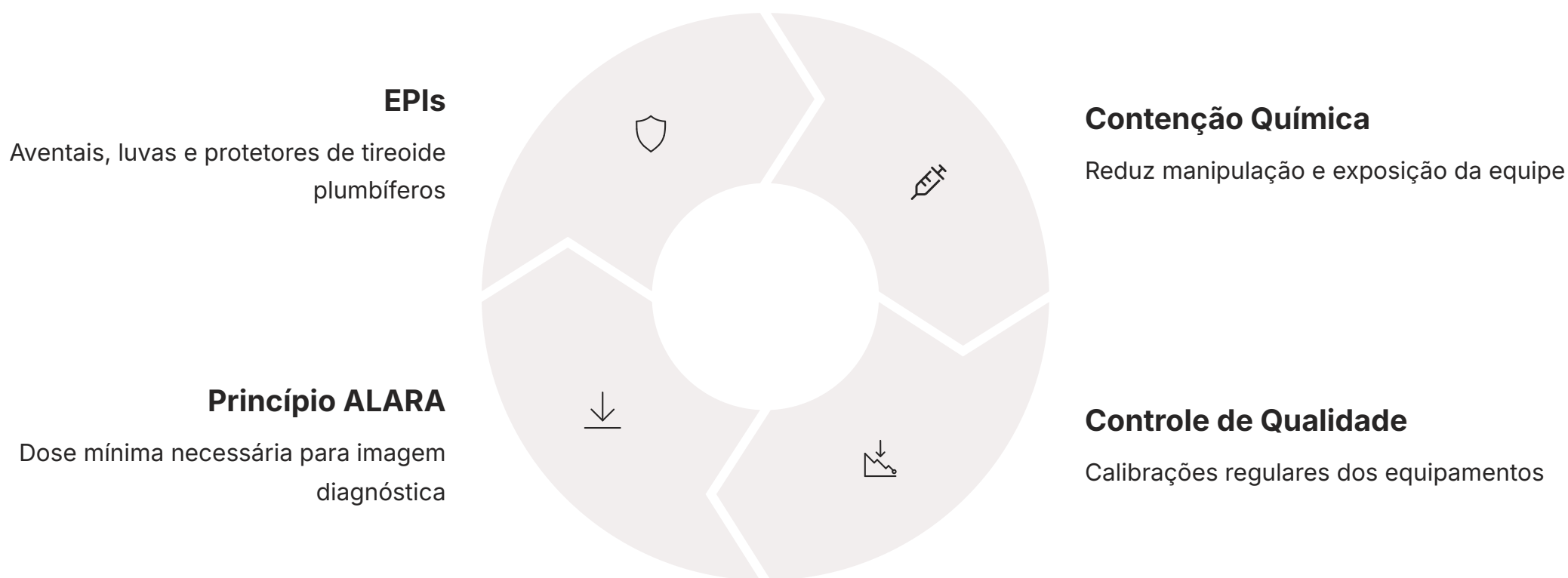
Focar em pontos anatômicos onde líquido tende a acumular

Metáfora de Emergência: Pense nessas técnicas como um "scanner de emergência" portátil. Elas não substituem um exame completo, mas fornecem informações cruciais em minutos, permitindo que o clínico tome decisões rápidas sobre estabilização e tratamento. É a diferença entre agir a tempo e perder uma oportunidade vital de salvar uma vida.

A adaptação dessas técnicas exige prática e conhecimento da anatomia de cada espécie, mas a capacidade de realizar uma avaliação focada e rápida pode ser um divisor de águas em casos de trauma, choque ou outras emergências agudas em animais exóticos.

Segurança Radiológica e Qualidade do Laudo

A segurança em um ambiente de diagnóstico por imagem é uma prioridade inegociável, especialmente quando lidamos com radiação ionizante. O princípio ALARA (As Low As Reasonably Achievable – Tão Baixo Quanto Razoavelmente Exequível) deve guiar todas as nossas ações. Isso significa minimizar a exposição à radiação para o paciente, para a equipe e para o público, utilizando todos os recursos disponíveis.



Componentes de um Laudo de Qualidade

01

Identificação do Paciente e Espécie

Fundamental para referência anatômica

02

Técnica Utilizada

Projeções, parâmetros de exposição

03

Achados Normais e Anormais

Descrição clara e objetiva

04

Impressão Diagnóstica

Sumarização dos achados mais relevantes

05

Recomendações

Sugestões de exames complementares ou condutas

"Um laudo bem elaborado é como um mapa detalhado que guia o clínico através da complexidade do caso. Ele não apenas descreve o que foi visto, mas também interpreta o significado clínico, auxiliando na tomada de decisões e garantindo a melhor assistência ao paciente."

Consolidação e Próximos Passos

Chegamos ao final de nossa jornada pela imagem em animais exóticos e silvestres. Vimos que, embora desafiadores, esses pacientes oferecem uma rica oportunidade de aprendizado e aplicação de técnicas adaptadas. Desde a contenção cuidadosa até a interpretação de achados específicos em répteis, aves e pequenos mamíferos, cada etapa exige precisão, conhecimento e um olhar atento às particularidades de cada espécie. A integração multimodal e a segurança radiológica são pilares que sustentam a prática moderna, garantindo diagnósticos mais acurados e um ambiente de trabalho seguro.

Em prática

Lembre-se de que a paciência e o respeito pelo animal são tão importantes quanto a técnica. Sempre avalie a necessidade de sedação para minimizar o estresse e otimizar a qualidade da imagem. Conheça a anatomia normal da espécie antes de buscar patologias. Não hesite em combinar modalidades de imagem para obter a visão mais completa. E, acima de tudo, priorize a segurança de todos os envolvidos, seguindo rigorosamente os princípios de proteção radiológica.

Autoavaliação

1

Qual das seguintes opções é a principal razão pela qual a contenção química é frequentemente preferida em animais exóticos para exames de imagem?

- a) Reduzir o custo do procedimento.
- b) Aumentar a exposição da equipe à radiação.
- c) Minimizar o estresse do animal e permitir um posicionamento preciso.
- d) Acelerar o processo de revelação da imagem.

2

Em répteis, qual condição é frequentemente diagnosticada por radiografia e se manifesta como osteopenia ou deformidades ósseas?

- a) Aspergillose.
- b) Doença óssea metabólica (MBD).
- c) Cardiomegalia.
- d) Pneumotórax.

3

Qual modalidade de imagem é mais indicada para avaliar estruturas ósseas complexas e cavidades nasais em animais exóticos?

- a) Ultrassonografia.
- b) Radiografia simples.
- c) Tomografia Computadorizada (TC).
- d) Ressonância Magnética (RM).

4

O princípio ALARA, fundamental na segurança radiológica, significa:

- a) Always Look At Radiographic Anomalies.
- b) As Low As Reasonably Achievable.
- c) Advanced Localized Animal Radiography Assessment.
- d) All Levels Are Radiologically Acceptable.

5

Descreva a importância da integração multimodal no diagnóstico por imagem de animais exóticos e cite um exemplo de quando a radiografia pode ser complementada por outra modalidade.

Gabarito: 1. c) 2. b) 3. c) 4. b)

Próxima Aula

Aula 29: Exploraremos outras fronteiras do diagnóstico por imagem com uma Visão Geral sobre Endoscopia e Medicina Nuclear, expandindo ainda mais suas ferramentas diagnósticas.

Recursos Adicionais

- Livros e Atlas de Anatomia Radiográfica de Animais Exóticos
- Artigos Científicos Recentes
- Cursos Práticos e Workshops

NOTA IMPORTANTE: As informações regulatórias/legais/técnicas desta aula estão atualizadas até 2025. Consulte sempre fontes oficiais para verificar alterações.