

Aula 27 – Introdução à Imagem em Grandes Animais (Equinos e Ruminantes)

Bem-vindo à Aula 27 do nosso curso de Diagnóstico por Imagem Veterinária. Se você já se perguntou como os veterinários conseguem "ver" o que está acontecendo dentro de um cavalo de 500 kg ou de uma vaca que precisa de um diagnóstico rápido no campo, esta aula é para você. A imagem em grandes animais é um campo fascinante, mas repleto de desafios únicos que exigem não apenas conhecimento técnico, mas também muita criatividade e adaptabilidade.

Nesta jornada, vamos desvendar as particularidades que tornam a radiologia e a ultrassonografia em equinos tão distintas, explorando desde os obstáculos físicos até as soluções inovadoras que a medicina veterinária tem desenvolvido. Em seguida, mergulharemos no universo dos ruminantes, focando nas aplicações cruciais da ultrassonografia, especialmente na reprodução e no diagnóstico abdominal, que são pilares da saúde e produtividade desses animais.

Ao final desta aula, você será capaz de identificar os principais desafios da imagem em grandes animais, compreender as aplicações específicas da radiologia e ultrassonografia em equinos e ruminantes, e reconhecer a importância da integração multimodal e das técnicas de segurança na prática diária. Prepare-se para expandir seus horizontes e entender como a tecnologia de imagem está transformando o cuidado com nossos gigantes.

Os Gigantes e a Visão: Desafios da Imagem em Grandes Animais

Imagine a cena: um cavalo com uma claudicação misteriosa ou uma vaca com problemas digestivos. Em pequenos animais, muitas vezes basta levá-los para a clínica e posicioná-los confortavelmente no aparelho de raio-x ou ultrassom. Mas e com um animal que pesa centenas de quilos e não cabe facilmente em uma mesa convencional? Este é o ponto de partida para entender os desafios inerentes ao diagnóstico por imagem em grandes animais. Não é apenas uma questão de tamanho, mas de logística, segurança e, claro, da anatomia complexa desses pacientes.

A radiologia e a ultrassonografia, embora ferramentas poderosas, enfrentam barreiras significativas quando aplicadas a equinos e ruminantes. Pense na dificuldade de obter uma imagem de qualidade de uma estrutura profunda em um animal tão grande, ou na necessidade de equipamentos portáteis que possam ser levados ao campo. É como tentar fotografar um elefante com uma câmera de celular: a escala e os detalhes exigem uma abordagem totalmente diferente. Superar esses obstáculos é o que define a excelência na imagem veterinária de grandes animais.

Desafios Principais: Tamanho e peso dos animais, densidade óssea elevada, necessidade de equipamentos portáteis, condições variáveis de campo, segurança da equipe e do paciente.

Além do tamanho, a própria natureza do ambiente de trabalho – muitas vezes em fazendas, com condições variáveis de luz, espaço e contenção – adiciona camadas de complexidade. A segurança, tanto do animal quanto da equipe, torna-se uma prioridade absoluta. É preciso um planejamento meticuloso e uma execução cuidadosa para garantir que o procedimento seja eficaz e livre de riscos.

Radiologia em Equinos: Desvendando o Esqueleto Poderoso

A radiologia é uma ferramenta indispensável na medicina equina, especialmente para avaliar o sistema musculoesquelético, que é a base da performance e saúde desses atletas. No entanto, a obtenção de radiografias de qualidade em equinos apresenta desafios únicos. O primeiro e mais óbvio é o tamanho e a densidade óssea. Para penetrar estruturas como o tórax ou a pelve de um cavalo adulto, são necessários equipamentos de raio-x com alta potência, que nem sempre são portáteis. Isso significa que, para certas avaliações, o animal precisa ser transportado para uma clínica especializada.

Desafio: Tamanho e Densidade

Estruturas profundas exigem equipamentos de alta potência para penetração adequada dos raios-X.

Desafio: Posicionamento

Contenção física e sedação são frequentemente necessárias para imobilização e precisão.

Desafio: Proteção Radiológica

Princípio ALARA rigorosamente aplicado com uso de EPIs de chumbo e colimadores.

Outro desafio significativo é o posicionamento. Um cavalo não pode ser simplesmente "colocado" em uma posição específica para a imagem. Muitas vezes, são necessárias técnicas de contenção física e, em alguns casos, sedação leve para garantir que o animal permaneça imóvel e seguro durante a exposição. A precisão no posicionamento é crucial para evitar artefatos e garantir que a área de interesse seja visualizada corretamente, o que exige experiência e paciência do operador.

Além disso, a proteção radiológica é um fator crítico. Com equipamentos de alta potência e a proximidade do operador ao animal, as diretrizes de segurança, como o princípio ALARA (As Low As Reasonably Achievable – Tão Baixo Quanto Razoavelmente Exequível), são rigorosamente aplicadas. Isso envolve o uso de aventais, luvas e protetores de tireoide de chumbo, além de colimadores para minimizar a exposição desnecessária. A segurança da equipe e do paciente é sempre a prioridade máxima.

Ultrassonografia em Equinos: Olhando Além dos Ossos

Enquanto a radiologia brilha na avaliação óssea, a ultrassonografia assume um papel protagonista na visualização de tecidos moles em equinos. Tendões, ligamentos, músculos e órgãos internos podem ser examinados em tempo real, oferecendo uma perspectiva dinâmica que o raio-x não consegue. Contudo, a ultrassonografia em equinos também tem suas particularidades. A pele espessa e a presença de pelos podem dificultar a transmissão das ondas sonoras, exigindo a tosa e o uso abundante de gel de contato para otimizar a qualidade da imagem.

Sondas de Baixa Frequência

- Maior penetração em profundidade
- Menor resolução de imagem
- Ideal para órgãos abdominais e torácicos

Sondas de Alta Frequência

- Menor penetração
- Maior resolução e detalhamento
- Ideal para tendões e ligamentos superficiais

A profundidade das estruturas é outro fator. Para visualizar órgãos abdominais ou torácicos profundos, são necessárias sondas de baixa frequência que penetram mais, mas com menor resolução. Por outro lado, para tendões e ligamentos superficiais, sondas de alta frequência oferecem detalhes incríveis. A escolha da sonda correta e a técnica de varredura são essenciais para um diagnóstico preciso. É como escolher a lente certa para uma câmera: cada uma tem sua finalidade e otimiza um tipo específico de imagem.

Vantagem Crucial: A portabilidade dos equipamentos modernos permite diagnósticos rápidos no campo, essencial para emergências como cólicas, lesões agudas e monitoramento reprodutivo.

Uma das grandes vantagens da ultrassonografia é sua portabilidade. Muitos equipamentos modernos são compactos e podem ser levados diretamente ao campo, permitindo diagnósticos rápidos em situações de emergência ou em locais remotos. Isso é particularmente útil para avaliações de cólica, lesões musculoesqueléticas agudas ou monitoramento reprodutivo, onde o tempo é um fator crítico. A capacidade de realizar exames à beira do leito do animal transforma a prática veterinária.

Ultrassonografia em Ruminantes: O Foco na Reprodução

A ultrassonografia revolucionou a medicina reprodutiva em ruminantes, especialmente em bovinos. A capacidade de visualizar o trato reprodutivo interno de forma não invasiva e em tempo real é um divisor de águas para a gestão de rebanhos. A principal aplicação é o diagnóstico precoce de gestação, que pode ser feito a partir de 28-30 dias pós-inseminação, permitindo um manejo mais eficiente do ciclo reprodutivo e otimizando a produtividade.

01

Diagnóstico Precoce de Gestação

Detecção a partir de 28-30 dias pós-inseminação para otimização do ciclo reprodutivo.

02

Avaliação de Viabilidade Fetal

Monitoramento do desenvolvimento e saúde do feto durante a gestação.

03

Detecção de Gestações Múltiplas

Identificação de gêmeos para manejo adequado e prevenção de complicações.

04

Diagnóstico de Patologias

Identificação de cistos ovarianos, endometrites, piometras e outras condições.

Além do diagnóstico de gestação, a ultrassonografia permite a avaliação da viabilidade fetal, a detecção de gestações múltiplas e a identificação de patologias ovarianas e uterinas, como cistos, endometrites e piometras. Isso é crucial para entender a infertilidade e planejar tratamentos adequados. É como ter um "olho mágico" que revela os segredos do sistema reprodutivo, permitindo intervenções precisas e personalizadas para cada animal.

A técnica mais comum envolve a inserção de uma sonda retal, o que exige habilidade e conhecimento anatômico do operador. A portabilidade dos equipamentos de ultrassom modernos é um grande benefício, permitindo que os exames sejam realizados diretamente na fazenda, minimizando o estresse do transporte para os animais e otimizando o tempo do veterinário. A ultrassonografia reprodutiva é, sem dúvida, uma das ferramentas mais valiosas para a pecuária moderna.

Ultrassonografia em Ruminantes: Além da Reprodução – O Abdome

Embora a reprodução seja uma aplicação primária, a ultrassonografia abdominal em ruminantes está ganhando cada vez mais destaque. O abdome de um ruminante é uma cavidade complexa, com múltiplos compartimentos estomacais (rúmen, retículo, omaso, abomaso) e órgãos vitais que podem ser afetados por diversas patologias. A ultrassonografia oferece uma janela não invasiva para avaliar esses órgãos, auxiliando no diagnóstico de condições como deslocamento de abomaso, reticuloperitonite traumática (doença do arame), peritonites e abscessos.



Deslocamento de Abomaso

Confirmação da presença de gás e líquido no abomaso deslocado e avaliação da posição.



Reticuloperitonite Traumática

Visualização de abscessos ou aderências no retículo causadas por corpos estranhos.



Peritonites e Efusões

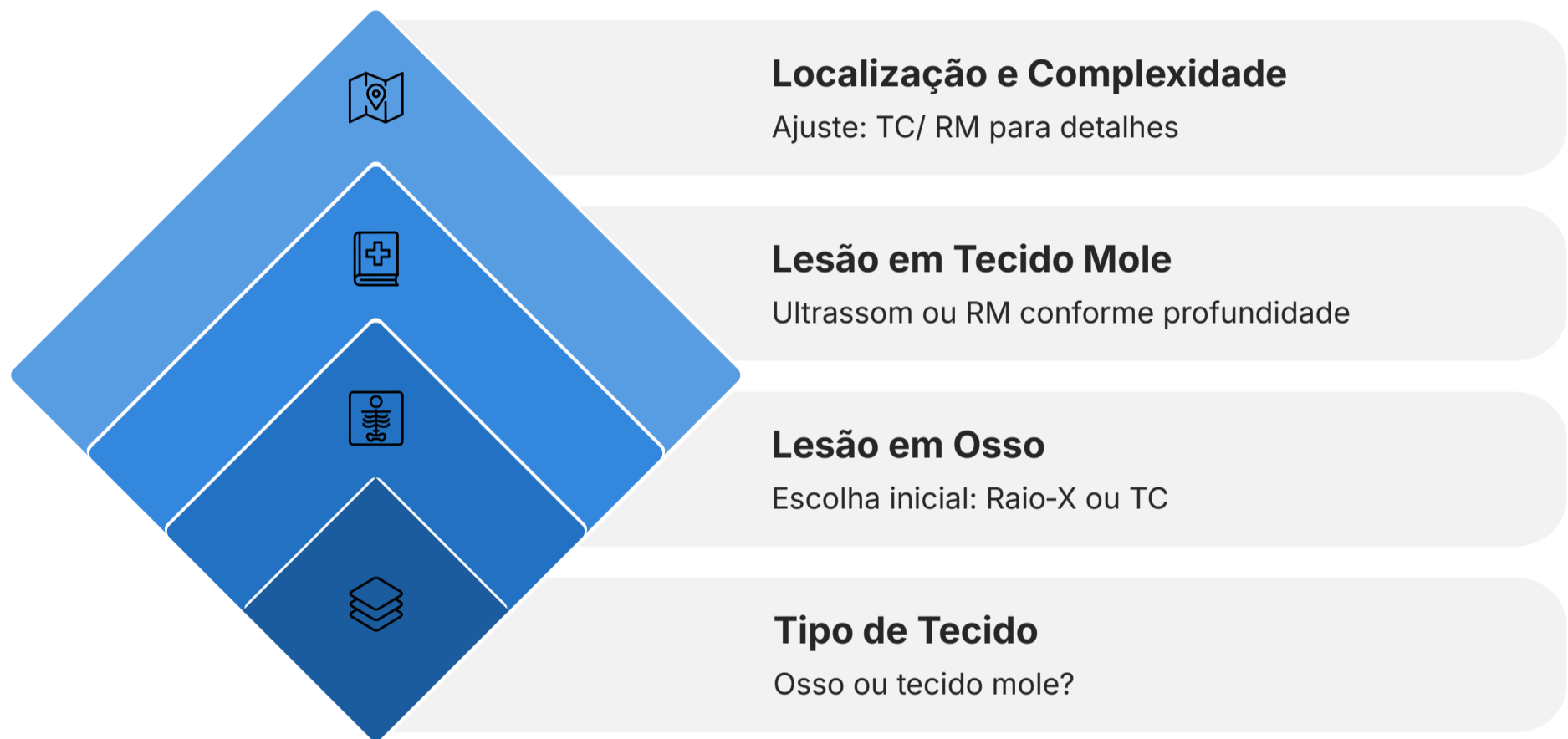
Identificação de acúmulo de líquido e alterações inflamatórias na cavidade abdominal.

A avaliação ultrassonográfica do abdome em ruminantes é particularmente útil em casos de cólica, perda de peso inexplicável ou sinais de dor abdominal. Ela permite identificar acúmulo de líquido, alterações na parede dos órgãos, presença de massas ou corpos estranhos, e avaliar a motilidade e o conteúdo dos compartimentos gástricos. É como um mapa detalhado que ajuda o veterinário a navegar por um território complexo e identificar a origem do problema.

A técnica geralmente envolve a varredura das paredes abdominais com sondas de diferentes frequências, dependendo da profundidade da estrutura a ser avaliada. A experiência do operador é fundamental para interpretar as imagens, que podem ser desafiadoras devido à presença de gás nos compartimentos gástricos, que pode obscurecer a visualização. No entanto, com prática e conhecimento, a ultrassonografia abdominal torna-se uma ferramenta poderosa para o diagnóstico e monitoramento de doenças em ruminantes.

Integração Multimodal: A Escolha da Melhor Lente Diagnóstica

No cenário atual da medicina veterinária, raramente um único método de imagem é suficiente para um diagnóstico completo, especialmente em casos complexos. A prática moderna enfatiza a **integração multimodal**, que é a arte de escolher a melhor modalidade de imagem – Raio-X, Ultrassom, Tomografia Computadorizada (TC) ou Ressonância Magnética (RM) – para cada suspeita clínica. Pense nisso como um detetive que tem várias ferramentas de investigação à sua disposição; ele não usa apenas uma lupa, mas também impressões digitais, análise de DNA e testemunhos. Cada ferramenta revela uma parte diferente da história.



Por exemplo, para uma fratura óssea em um equino, o Raio-X é a escolha primária devido à sua excelente visualização de estruturas ósseas. No entanto, se houver suspeita de lesão de tendão ou ligamento associada, a ultrassonografia se torna indispensável. Para problemas neurológicos ou lesões de tecidos moles profundos, a TC ou a RM podem oferecer detalhes que as outras modalidades não conseguem. A decisão sobre qual modalidade usar depende da localização da lesão, do tipo de tecido envolvido e da informação específica que se busca.

Princípio Fundamental: A integração multimodal não é apenas sobre usar múltiplas técnicas, mas sobre usá-las de forma inteligente e sequencial, construindo um quadro diagnóstico completo.

A integração multimodal não é apenas sobre usar múltiplas técnicas, mas sobre usá-las de forma inteligente e sequencial, construindo um quadro diagnóstico completo. Isso otimiza o tempo, reduz custos desnecessários e, mais importante, leva a um diagnóstico mais preciso e a um plano de tratamento mais eficaz para o animal. É a sinergia entre as diferentes tecnologias que eleva o padrão do cuidado veterinário.

Técnicas Abreviadas: Respostas Rápidas em Emergências

Em situações de emergência, cada segundo conta. É nesse contexto que as **Técnicas Abreviadas** de ultrassonografia, como o AFAST (Focused Assessment with Sonography for Trauma) e o TFAST (Thoracic Focused Assessment with Sonography for Trauma), se tornam ferramentas inestimáveis. Originalmente desenvolvidas para pequenos animais e humanos, essas técnicas foram adaptadas para grandes animais, oferecendo uma avaliação rápida e não invasiva de cavidades corporais em casos de trauma, cólica aguda ou outras emergências.

AFAST

Focused Assessment with Sonography for Trauma

- Varredura rápida de pontos específicos do abdome
- Detecta líquido livre (hemorragia, peritonite)
- Identifica anormalidades que exigem intervenção imediata
- Essencial em casos de cólica equina

TFAST

Thoracic Focused Assessment with Sonography for Trauma

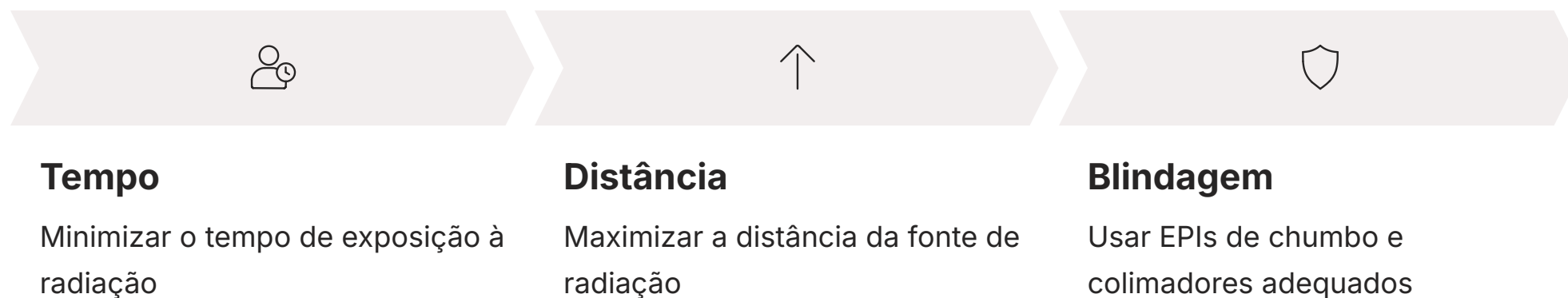
- Avaliação rápida do tórax
- Identifica pneumotórax
- Detecta efusão pleural ou pericárdica
- Crucial em casos de trauma ou dispneia

O AFAST, por exemplo, permite uma varredura rápida de pontos específicos do abdome para detectar a presença de líquido livre (hemorragia, peritonite) ou outras anormalidades grosseiras que exijam intervenção imediata. Da mesma forma, o TFAST foca na avaliação do tórax para identificar pneumotórax, efusão pleural ou pericárdica. Essas técnicas são como um "check-up rápido" que o mecânico faz no carro antes de uma viagem longa: não é um diagnóstico completo, mas identifica problemas urgentes que precisam de atenção imediata.


A grande vantagem dessas técnicas é a agilidade e a capacidade de serem realizadas no local, muitas vezes com o animal em pé e sem necessidade de sedação profunda. Elas fornecem informações cruciais que podem guiar decisões terapêuticas urgentes, como a necessidade de cirurgia exploratória ou drenagem de fluidos. Dominar o AFAST e o TFAST é essencial para qualquer veterinário que atue em medicina de emergência de grandes animais, pois pode literalmente salvar vidas.

Segurança e Qualidade: Pilares da Imagem Responsável

A prática do diagnóstico por imagem em grandes animais não se resume apenas à técnica e interpretação; ela é intrinsecamente ligada à **segurança e qualidade**. A segurança, especialmente em radiologia, é regida por princípios como o ALARA (As Low As Reasonably Achievable – Tão Baixo Quanto Razoavelmente Exequível). Este princípio nos lembra que a exposição à radiação deve ser sempre minimizada, tanto para o paciente quanto para a equipe, utilizando-se de tempo, distância e blindagem adequados. É como dirigir um carro: você não apenas precisa saber como operá-lo, mas também seguir as regras de trânsito para a segurança de todos.



O controle de qualidade dos equipamentos é outro pilar fundamental. Um aparelho de raio-x ou ultrassom que não está calibrado ou em bom estado de funcionamento pode gerar imagens de baixa qualidade, levando a diagnósticos imprecisos e, conseqüentemente, a tratamentos inadequados. A manutenção preventiva, a calibração regular e a verificação da performance dos equipamentos são essenciais para garantir que as imagens produzidas sejam sempre confiáveis e diagnósticas.

-  **Segurança do Animal:** Técnicas de contenção adequadas, uso de sedação quando necessário e monitoramento constante são cruciais para evitar acidentes e garantir o bem-estar durante os procedimentos.

Além disso, a segurança do animal durante o procedimento é primordial. Técnicas de contenção adequadas, uso de sedação quando necessário e monitoramento constante do paciente são cruciais para evitar acidentes e garantir o bem-estar. A combinação de um ambiente seguro, equipamentos de qualidade e uma equipe bem treinada é o que define uma prática de imagem responsável e eficaz.

O Laudo: A Ponte entre a Imagem e a Clínica

Após a aquisição das imagens, seja por radiografia, ultrassonografia ou outras modalidades, o trabalho não termina. A etapa crucial que transforma as imagens em informações clínicas úteis é a elaboração do **laudo**. O laudo é um documento técnico-científico que descreve os achados da imagem, os interpreta no contexto clínico do paciente e, idealmente, oferece sugestões diagnósticas ou de acompanhamento. É a tradução visual para a linguagem médica, permitindo que o clínico tome as melhores decisões.

1

Identificação do Paciente

Nome, espécie, raça, idade, proprietário e dados relevantes.

2

Técnica Utilizada

Modalidade de imagem, parâmetros técnicos e região examinada.

3

Descrição dos Achados

Relato detalhado e objetivo das alterações observadas nas imagens.

4

Interpretação e Conclusão

Análise dos achados no contexto clínico e sugestões diagnósticas.

Um laudo bem elaborado deve ser claro, conciso e objetivo. Ele deve incluir informações sobre o paciente, a técnica utilizada, uma descrição detalhada das alterações observadas e uma conclusão diagnóstica. A linguagem deve ser precisa, evitando ambiguidades. Pense no laudo como um relatório de um especialista: ele não apenas apresenta os fatos, mas também os analisa e sintetiza para o cliente, que é o veterinário clínico.

A qualidade do laudo é tão importante quanto a qualidade da imagem. Um laudo pobre pode obscurecer achados importantes ou levar a interpretações errôneas, mesmo que as imagens sejam perfeitas. Por isso, a formação em interpretação de imagens e a habilidade de redigir laudos eficazes são competências essenciais para qualquer profissional da área. A comunicação clara entre o radiologista (ou o veterinário que realiza o exame) e o clínico é fundamental para o sucesso do tratamento do paciente.

Desafios e Soluções na Radiologia Equina: Uma Análise Detalhada

A radiologia em equinos, como vimos, é um campo de grandes desafios. Vamos aprofundar um pouco mais nas soluções que a tecnologia e a prática veterinária têm desenvolvido. Um dos maiores problemas é a penetração dos raios-X em estruturas densas e profundas, como a pelve ou o tórax de um cavalo adulto. A resposta para isso tem sido o desenvolvimento de equipamentos de raio-x portáteis de alta potência, que, embora ainda com limitações para as áreas mais espessas, permitem exames de campo para membros e crânio com boa qualidade.

Outra questão é o posicionamento e a imobilização. Para garantir imagens sem artefatos de movimento, são utilizados blocos de posicionamento especializados, suportes radiotransparentes e, frequentemente, sedação leve a moderada. A colaboração de auxiliares experientes para a contenção é vital. É como um fotógrafo de natureza que precisa de um tripé e muita paciência para capturar a imagem perfeita de um animal selvagem.

A interpretação das imagens radiográficas equinas também exige um olho treinado. As variações anatômicas normais, as sobreposições ósseas e a presença de artefatos podem dificultar o diagnóstico. O uso de radiografia digital (DR) ou computadorizada (CR) tem sido uma grande evolução, permitindo o processamento e a otimização da imagem pós-aquisição, o que melhora a visibilidade de detalhes e reduz a necessidade de repetição de exposições.

Conceito	Âmbito/Aplicação	Base/Origem	Exemplo
ALARA	Proteção radiológica	Princípio de segurança	Uso de aventais de chumbo e colimação para minimizar exposição.
Radiografia Digital	Aquisição e processamento de imagem	Tecnologia digital	Visualização imediata e ajuste de contraste em fraturas de falange.
Posicionamento	Qualidade da imagem e segurança	Conhecimento anatômico e técnica	Utilização de blocos para alinhar o casco e a articulação do boleto.

Ultrassonografia em Equinos: Detalhes dos Tecidos Moles

A ultrassonografia em equinos é uma arte que exige sensibilidade e conhecimento profundo da anatomia dos tecidos moles. Para tendões e ligamentos, por exemplo, a técnica de varredura deve ser metódica, seguindo o curso das fibras para identificar rupturas, inflamações ou desorganização tecidual. A resolução de imagem é crucial aqui, e sondas de alta frequência (7-12 MHz ou mais) são preferidas. Imagine tentar costurar um tecido delicado: você precisa de uma agulha fina e muita atenção aos detalhes.



Tendões e Ligamentos

Varredura metódica com sondas de alta frequência para detectar rupturas, inflamações e desorganização das fibras.



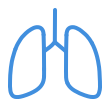Abdome e Cólica

Identificação de líquido livre, espessamento intestinal, motilidade alterada e massas. Técnica AFAST para triagem rápida.



Avaliação Ocular

Exame detalhado das estruturas oculares para diagnóstico de patologias oftálmicas.



Tórax e Pleura

Avaliação de efusões pleurais, consolidações pulmonares e outras alterações torácicas.



Ecocardiografia

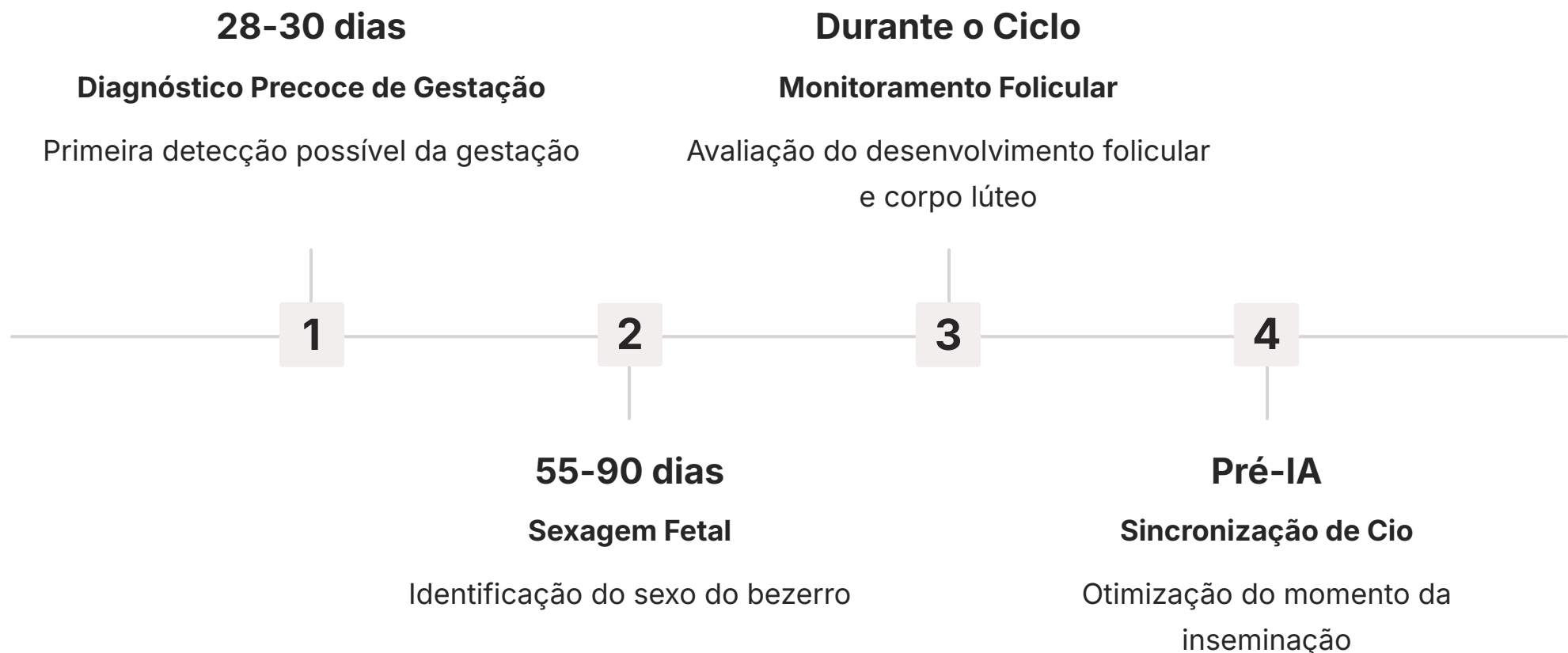
Avaliação dinâmica da estrutura e função cardíaca em tempo real.

No abdome equino, a ultrassonografia é uma ferramenta valiosa para avaliar cólicas. Ela permite identificar acúmulo de líquido livre, espessamento da parede intestinal, motilidade alterada e até mesmo a presença de massas ou intussuscepções. A técnica AFAST, já mencionada, é frequentemente utilizada para uma triagem rápida. A visualização do trato gastrointestinal é desafiadora devido à presença de gás, mas com experiência, o veterinário pode "navegar" por essas áreas.

A ultrassonografia também é fundamental na avaliação ocular, torácica (pleura, pulmão superficial) e cardíaca (ecocardiografia), oferecendo informações detalhadas sobre a estrutura e função desses órgãos. A capacidade de realizar exames dinâmicos, observando o movimento de estruturas em tempo real, é uma vantagem inigualável, especialmente para lesões musculoesqueléticas que podem ser exacerbadas pelo movimento.

Ultrassonografia Reprodutiva em Ruminantes: Aprofundando o Conhecimento

A ultrassonografia reprodutiva em ruminantes é um campo em constante evolução. Além do diagnóstico de gestação e patologias, a técnica permite a sexagem fetal precoce, geralmente entre 55 e 90 dias de gestação, o que é de grande valor para o manejo de rebanhos de corte ou leite. A identificação do sexo do bezerro antes do nascimento pode influenciar decisões de venda, manejo nutricional da mãe e planejamento genético.



Outra aplicação avançada é a avaliação do ciclo estral e a sincronização de cio. Ao monitorar o desenvolvimento folicular e a presença do corpo lúteo, o veterinário pode otimizar o momento da inseminação artificial, aumentando as taxas de concepção. É como um maestro que acompanha cada instrumento da orquestra para garantir a harmonia perfeita.

A tecnologia de ultrassom tem avançado com sondas mais ergonômicas e telas de alta resolução, tornando o trabalho de campo mais eficiente e menos cansativo. A capacidade de armazenar imagens e vídeos para revisão posterior e para fins de registro também é um benefício significativo, permitindo um acompanhamento longitudinal dos animais e a criação de um histórico reprodutivo detalhado.

Ultrassonografia Abdominal em Ruminantes: Casos Clínicos e Desafios

A ultrassonografia abdominal em ruminantes, embora desafiadora, é uma ferramenta diagnóstica poderosa para uma série de condições. Em casos de deslocamento de abomaso, por exemplo, a ultrassonografia pode confirmar a presença de gás e líquido no abomaso deslocado, além de avaliar a sua posição. Para a reticuloperitonite traumática, a visualização de abscessos ou aderências no retículo é um achado crucial.

Principais Desafios

- **Gás no Rúmen:** Grande quantidade de gás impede a passagem das ondas sonoras e obscurece estruturas profundas
- **Anatomia Complexa:** Múltiplos compartimentos gástricos exigem conhecimento topográfico detalhado
- **Posicionamento Estratégico:** Necessidade de escolher janelas acústicas adequadas
- **Experiência do Operador:** Interpretação de imagens em meio a interferências requer prática

📄 **Aplicação Avançada:** A ultrassonografia pode guiar biópsias de órgãos internos (fígado, rim) e coleta de líquido abdominal, tornando procedimentos mais seguros e precisos.

Um dos principais desafios é a grande quantidade de gás no rúmen, que pode impedir a passagem das ondas sonoras e obscurecer a visualização de estruturas mais profundas. Para contornar isso, o veterinário precisa ser estratégico no posicionamento da sonda e na escolha das janelas acústicas. A experiência e o conhecimento da anatomia topográfica são essenciais para interpretar as imagens em meio a essas interferências.

A ultrassonografia também pode ser utilizada para guiar biópsias de órgãos internos, como o fígado ou o rim, tornando o procedimento mais seguro e preciso. Em casos de efusões abdominais, a ultrassonografia pode guiar a coleta de líquido para análise, auxiliando no diagnóstico de peritonites ou outras condições inflamatórias. A versatilidade da ultrassonografia a torna uma ferramenta indispensável na clínica de grandes animais.

O Papel da Tomografia Computadorizada (TC) e Ressonância Magnética (RM)

Embora o Raio-X e o Ultrassom sejam as modalidades mais acessíveis e frequentemente utilizadas em grandes animais, a Tomografia Computadorizada (TC) e a Ressonância Magnética (RM) oferecem um nível de detalhe e capacidade diagnóstica superior para casos específicos. A TC, por exemplo, é excelente para avaliar estruturas ósseas complexas, como o crânio, coluna vertebral e articulações, fornecendo imagens tridimensionais que revelam fraturas sutis ou lesões osteocondrais que podem ser perdidas em radiografias convencionais.

Tomografia Computadorizada (TC)

- Excelente para estruturas ósseas complexas
- Imagens tridimensionais detalhadas
- Detecta fraturas sutis e lesões osteocondrais
- Ideal para crânio, coluna e articulações

Ressonância Magnética (RM)

- Modalidade de escolha para tecidos moles
- Contraste de tecidos moles incomparável
- Ideal para SNC, tendões, ligamentos e cartilagens
- Detecta inflamações, edemas e tumores

A RM, por sua vez, é a modalidade de escolha para tecidos moles, especialmente para o sistema nervoso central (cérebro e medula espinhal), tendões, ligamentos e cartilagens. Ela oferece um contraste de tecidos moles incomparável, permitindo a detecção de inflamações, edemas, tumores e outras patologias que não seriam visíveis em outras modalidades. Imagine um mapa topográfico detalhado versus um mapa rodoviário simples: a RM oferece muito mais profundidade de informação.

Limitações: O principal desafio da TC e RM em grandes animais é o tamanho do equipamento e a necessidade de anestesia geral, limitando sua disponibilidade a centros de referência e aumentando o custo.

O principal desafio da TC e RM em grandes animais é o tamanho do equipamento e a necessidade de anestesia geral para a maioria dos procedimentos, devido à necessidade de imobilidade absoluta. Isso limita sua disponibilidade a centros de referência e aumenta o custo. No entanto, para casos de alto valor ou diagnósticos complexos, o investimento nessas modalidades pode ser crucial para um tratamento bem-sucedido e para a pesquisa avançada.

Protocolos Rápidos e Eficiência: AFAST e TFAST em Grandes Animais

A aplicação de protocolos rápidos como AFAST e TFAST em grandes animais reflete uma tendência crescente na medicina veterinária de emergência: a busca por diagnósticos ágeis e eficazes no ponto de atendimento. Em equinos, por exemplo, um AFAST pode ser realizado rapidamente em um cavalo com cólica para avaliar a presença de líquido livre abdominal, que pode indicar uma condição cirúrgica urgente. A detecção de grandes volumes de líquido pode acelerar a decisão de encaminhar o animal para cirurgia, poupando tempo precioso.

1

Avaliação Inicial

Identificação rápida de sinais de emergência (líquido livre, pneumotórax)

2

Decisão Clínica

Determinação da necessidade de intervenção cirúrgica ou drenagem

3

Ação Imediata

Implementação do tratamento adequado sem perda de tempo

O TFAST em equinos é valioso para avaliar o tórax em casos de trauma, dispneia ou suspeita de efusão pleural. A identificação rápida de líquido ou ar na cavidade torácica pode guiar a colocação de um dreno torácico ou outras intervenções de emergência. Essas técnicas são como um "farol" que ilumina rapidamente a área de maior preocupação, permitindo que o veterinário se concentre no problema mais crítico.

Em ruminantes, embora menos padronizados que em equinos, os princípios do AFAST podem ser adaptados para avaliar a presença de líquido livre em casos de peritonite ou para uma triagem inicial em casos de trauma abdominal. A capacidade de obter informações diagnósticas em minutos, sem a necessidade de equipamentos complexos ou sedação profunda, torna essas técnicas indispensáveis para a medicina de emergência de grandes animais, onde a rapidez pode ser a diferença entre a vida e a morte.

A Importância do Controle de Qualidade e Manutenção de Equipamentos

A excelência no diagnóstico por imagem não depende apenas da habilidade do operador, mas também da performance dos equipamentos. O **controle de qualidade** e a **manutenção preventiva** são essenciais para garantir que os aparelhos de raio-x e ultrassom funcionem de forma otimizada e produzam imagens consistentes e de alta qualidade. Pense em um carro de corrida: não importa o quão bom seja o piloto, se o motor não estiver afinado e os pneus calibrados, o desempenho será comprometido.

Raio-X

Controle de Qualidade

- Calibração do gerador
- Verificação da colimação do feixe
- Integridade dos cassetes/detectores digitais
- Avaliação de resolução, contraste e ruído
- Prevenção de repetições desnecessárias

Para equipamentos de raio-x, o controle de qualidade envolve a verificação regular da calibração do gerador, da colimação do feixe, da integridade dos cassetes ou detectores digitais e da qualidade da imagem (resolução, contraste, ruído). Desvios nesses parâmetros podem levar a imagens sub-ótimas, exigindo repetições de exames e aumentando a exposição à radiação.

Para aparelhos de ultrassom, o controle de qualidade inclui a verificação da integridade das sondas (cristais e lentes), da calibração do monitor e da capacidade de processamento da imagem. Sondas danificadas podem gerar artefatos ou imagens borradas, dificultando a interpretação. A manutenção preventiva, realizada por técnicos especializados, ajuda a identificar e corrigir problemas antes que eles afetem a qualidade do diagnóstico. Investir em controle de qualidade é investir em diagnósticos precisos e na segurança de todos.

Ultrassom

Controle de Qualidade

- Integridade das sondas (cristais e lentes)
- Calibração do monitor
- Capacidade de processamento de imagem
- Detecção de artefatos
- Verificação da qualidade de imagem

Tendências e Futuro da Imagem em Grandes Animais (2025)

O campo do diagnóstico por imagem em grandes animais está em constante evolução, impulsionado por avanços tecnológicos e uma demanda crescente por diagnósticos mais precisos e menos invasivos. Uma das tendências mais notáveis para 2025 é a maior integração da **inteligência artificial (IA)** na análise de imagens. Algoritmos de IA podem auxiliar na detecção de lesões sutis, na quantificação de achados e até mesmo na otimização dos parâmetros de aquisição de imagem, agilizando o processo e reduzindo a subjetividade.



Inteligência Artificial

Algoritmos de IA para detecção de lesões sutis, quantificação de achados e otimização de parâmetros de aquisição.



Equipamentos Portáteis

Ultrassons sem fio e sistemas de radiografia digital com baterias de longa duração para uso em campo.



Telemedicina

Telerradiologia permitindo que especialistas interpretem imagens remotamente, facilitando acesso em áreas rurais.



Novas Modalidades

Elastografia para avaliar rigidez dos tecidos e imagem molecular expandindo capacidades diagnósticas.

Outra tendência é o desenvolvimento de equipamentos ainda mais portáteis e robustos, capazes de suportar as condições desafiadoras do campo, sem comprometer a qualidade da imagem. Isso inclui ultrassons sem fio e sistemas de radiografia digital que podem ser operados com baterias de longa duração. A telemedicina e a telerradiologia também estão se tornando mais prevalentes, permitindo que especialistas interpretem imagens remotamente, facilitando o acesso a diagnósticos especializados em áreas rurais.

A pesquisa em novas modalidades, como a elastografia (para avaliar a rigidez dos tecidos) e a imagem molecular, também promete expandir as capacidades diagnósticas. O futuro da imagem em grandes animais é de maior precisão, acessibilidade e integração, sempre com o objetivo de melhorar o bem-estar e a saúde desses animais.

Síntese e Aplicação Prática

Nesta aula, navegamos pelo complexo, mas fascinante, mundo do diagnóstico por imagem em grandes animais. Vimos que, embora desafiador, o uso estratégico da radiologia e ultrassonografia, combinado com a integração multimodal e o foco em segurança e qualidade, permite diagnósticos precisos e eficazes. A capacidade de "ver" o que acontece internamente em equinos e ruminantes é um pilar fundamental para a medicina veterinária moderna, impactando diretamente a saúde, o bem-estar e a produtividade desses animais.

Em prática:

Avalie o contexto clínico

Sempre escolha a melhor modalidade de imagem baseada na suspeita clínica, localização da lesão e tipo de tecido envolvido.

Priorize a segurança radiológica

Aplique o princípio ALARA (As Low As Reasonably Achievable) para proteger você e sua equipe durante procedimentos radiológicos.

Domine técnicas de contenção

Utilize posicionamento adequado e técnicas de imobilização para evitar artefatos e garantir imagens de qualidade.

Escolha a modalidade correta

Use ultrassonografia para tecidos moles e radiologia para estruturas ósseas, integrando modalidades quando necessário.

Pratique protocolos rápidos

Domine AFAST/TFAST para diagnósticos ágeis em emergências, permitindo decisões terapêuticas rápidas e salvando vidas.

Autoavaliação

- Qual das seguintes opções representa um desafio primário na radiologia de grandes animais, especialmente em equinos?** a) Baixa necessidade de equipamentos de alta potência.
b) Facilidade de posicionamento e imobilização.
c) Dificuldade de penetração em estruturas densas e profundas.
d) Ausência de necessidade de proteção radiológica.
- A ultrassonografia em ruminantes é mais amplamente utilizada para qual das seguintes aplicações?** a) Diagnóstico de fraturas ósseas complexas.
b) Avaliação detalhada do sistema nervoso central.
c) Diagnóstico precoce de gestação e patologias reprodutivas.
d) Análise de lesões de tendões e ligamentos em membros.
- O princípio ALARA, fundamental na prática radiológica, significa:** a) Always Look At Radiographic Anatomy.
b) As Low As Reasonably Achievable.
c) Advanced Localized Anatomic Radiography.
d) Automated Low-Angle Radiation Assessment.
- Qual das seguintes técnicas é um protocolo rápido de ultrassonografia focado na avaliação de cavidades corporais em emergências?** a) Tomografia Computadorizada (TC).
b) Ressonância Magnética (RM).
c) AFAST (Focused Assessment with Sonography for Trauma).
d) Radiografia Digital (DR).
- Discorra sobre a importância da integração multimodal no diagnóstico por imagem de grandes animais, citando exemplos de como diferentes modalidades se complementam em um caso clínico.**

Gabarito:

Questão 1

Resposta: **c)**

Questão 2

Resposta: **c)**

Questão 3

Resposta: **b)**

Questão 4

Resposta: **c)**

Próxima Aula:

Aula 28 – Imagem em Animais Exóticos e Silvestres

Recursos Adicionais:

- **Livros-texto de Radiologia e Ultrassonografia Veterinária:** Para aprofundamento técnico e atlas de imagens.
- **Artigos científicos recentes:** Para se manter atualizado sobre as últimas tendências e pesquisas.
- **Websites de associações profissionais (ex: ABRAVEI):** Para diretrizes e cursos de educação continuada.

NOTA IMPORTANTE: As informações regulatórias/legais/técnicas desta aula estão atualizadas até 2025. Consulte sempre fontes oficiais para verificar alterações.