

# Aula 26 – Diagnóstico por Imagem em Emergências e Trauma

Imagine-se em um plantão veterinário, a adrenalina correndo. Um paciente chega em estado crítico, vítima de um atropelamento ou uma queda de grande altura. Cada segundo conta. A capacidade de tomar decisões rápidas e precisas pode ser a diferença entre a vida e a morte para aquele animal. É nesse cenário de alta pressão que o diagnóstico por imagem se torna uma ferramenta indispensável, um verdadeiro farol na escuridão da incerteza clínica.

Nesta aula, vamos mergulhar no universo do diagnóstico por imagem aplicado às emergências e traumas. Não se trata apenas de saber operar um equipamento, mas de entender como integrar diferentes modalidades – Raio-X, ultrassom (com os protocolos AFAST e TFAST) – para obter a visão mais completa e rápida possível do que está acontecendo dentro do paciente. Nosso objetivo é transformar a complexidade de um caso emergencial em um caminho claro para o tratamento eficaz.

Ao final desta jornada, você será capaz de identificar as principais lesões traumáticas e emergenciais através da imagem, como hemoabdome, uroabdome, pneumotórax e hérnia diafragmática. Aprenderá a escolher a modalidade de imagem mais adequada para cada situação, otimizando o tempo e a precisão diagnóstica. Prepare-se para desenvolver uma visão estratégica que o capacitará a atuar com confiança e competência nos momentos mais desafiadores da clínica veterinária.

# O Cenário da Emergência: Quando Cada Imagem Conta

No turbilhão de uma emergência veterinária, o tempo é um luxo que não temos. Um paciente politraumatizado, por exemplo, pode apresentar múltiplas lesões internas que não são visíveis externamente. É como tentar montar um quebra-cabeça sem ter todas as peças ou, pior, sem saber qual imagem ele forma. A capacidade de "ver" o que está acontecendo dentro do corpo do animal de forma rápida e não invasiva é crucial para estabilizar o paciente e planejar a intervenção cirúrgica ou terapêutica.

📄 **Ponto-chave:** O diagnóstico por imagem não é apenas um complemento, mas um pilar fundamental da avaliação inicial em emergências.

Nesse contexto, o diagnóstico por imagem não é apenas um complemento, mas um pilar fundamental da avaliação inicial. Ele nos permite priorizar as lesões mais graves, como hemorragias internas ou acúmulo de ar no tórax, que podem comprometer a vida do animal em minutos. Pense na imagem como um mapa detalhado que surge no meio de uma tempestade, guiando o navegador para o porto seguro. Sem ele, a navegação seria às cegas, com riscos imensos.

A prática moderna exige uma abordagem multimodal, onde a escolha da ferramenta certa para a pergunta certa é essencial. Não se trata de usar todas as modalidades em todos os casos, mas de saber qual delas oferece a resposta mais rápida e relevante para a suspeita clínica imediata. Essa inteligência na escolha é o que diferencia um bom profissional em emergência.

# Raio-X em Emergências: A Primeira Janela para o Interior

Quando um paciente chega com um trauma, a radiografia é frequentemente a primeira modalidade de imagem que utilizamos. É como tirar uma "fotografia" dos ossos e órgãos internos, revelando fraturas, luxações, corpos estranhos e alterações na silhueta de órgãos que podem indicar problemas graves. Sua rapidez e disponibilidade na maioria das clínicas a tornam uma ferramenta de triagem inestimável, capaz de fornecer informações cruciais em poucos minutos.

## Vantagens do Raio-X

- Rapidez na aquisição
- Disponibilidade ampla
- Excelente para ossos
- Identifica ar e líquido

## Limitações

- Menos sensível para tecidos moles
- Pequenas quantidades de fluido
- Sobreposição de estruturas
- Requer interpretação treinada

No entanto, o Raio-X tem suas limitações. Ele é excelente para estruturas densas como ossos e para identificar grandes volumes de ar ou líquido, mas pode ser menos sensível para lesões de tecidos moles ou pequenas quantidades de fluido. Imagine que o Raio-X é uma lanterna potente que ilumina uma sala escura: você vê os objetos grandes e as sombras, mas os detalhes menores podem se perder. Por isso, ele é um ponto de partida, não o ponto final.

A interpretação de radiografias em emergência exige um olho treinado e a capacidade de identificar padrões anormais rapidamente. Estamos procurando por sinais de pneumotórax (ar na cavidade torácica), efusão pleural (líquido no tórax), fraturas de costelas, contusões pulmonares, ou até mesmo a presença de ar livre no abdome (pneumoperitônio), que pode indicar uma ruptura de órgão. Cada sombra e cada linha na imagem contam uma parte da história do paciente.

# Ultrassom Focado: AFAST e TFAST – Olhos Rápidos para o Trauma

Se o Raio-X é a lanterna, o ultrassom focado – com os protocolos AFAST (Focused Assessment with Sonography for Trauma) para o abdome e TFAST (Thoracic Focused Assessment with Sonography for Trauma) para o tórax – é como uma lupa que nos permite investigar áreas específicas com mais detalhe e em tempo real. Essas técnicas foram desenvolvidas para serem rápidas, não invasivas e realizadas à beira do leito do paciente, sem a necessidade de movê-lo para uma sala de radiografia.

## AFAST

### Focused Assessment with Sonography for Trauma


- Avaliação abdominal
- Detecta líquido livre
- Janelas específicas
- Menos de 5 minutos

## TFAST

### Thoracic Focused Assessment with Sonography for Trauma

- Avaliação torácica
- Pneumotórax e efusão
- Sliding sign
- Rápido e preciso

O AFAST e o TFAST são protocolos padronizados que buscam a presença de líquido livre (sangue, urina, exsudato) nas cavidades abdominal e torácica, respectivamente. Em um paciente traumatizado, a presença de líquido livre é um forte indicativo de hemorragia interna ou ruptura de órgãos. É como ter um detector de vazamentos em um sistema hidráulico complexo: ele não te diz a causa exata do vazamento, mas te alerta para a sua existência e localização.

 **Vantagem crucial:** Em menos de 5 minutos, um veterinário treinado pode escanear pontos chave e determinar se há líquido livre, direcionando decisões cirúrgicas de emergência.

A grande vantagem do AFAST e TFAST é a agilidade. Em menos de 5 minutos, um veterinário treinado pode escanear pontos chave e determinar se há líquido livre, o que pode direcionar a decisão de realizar uma cirurgia exploratória de emergência ou monitorar o paciente de perto. Essa capacidade de triagem rápida é um divisor de águas na medicina de emergência, salvando tempo precioso e, muitas vezes, vidas.

# Identificando o Inimigo Invisível: Hemoperitônio e Uroperitônio

Dentro do abdome, a presença de líquido livre é sempre um sinal de alerta, especialmente em um paciente traumatizado. O **hemoperitônio** (ou hemoabdome) é o acúmulo de sangue na cavidade abdominal, geralmente resultado de uma hemorragia interna causada por ruptura de baço, fígado, rins ou vasos sanguíneos. É como um balde furado dentro de um compartimento fechado: o líquido se acumula rapidamente e pode levar a um choque hipovolêmico.

## Hemoperitônio

### Acúmulo de sangue

- Ruptura de baço/fígado
- Hemorragia de vasos
- Choque hipovolêmico
- Emergência imediata

## Uroperitônio

### Acúmulo de urina

- Ruptura de bexiga
- Lesão do trato urinário
- Desequilíbrio eletrolítico
- Risco de peritonite

O **uroperitônio** é o acúmulo de urina na cavidade abdominal, indicando uma ruptura da bexiga urinária ou de outra parte do trato urinário. Embora não seja tão imediatamente ameaçador quanto uma hemorragia massiva, o uroperitônio pode levar a desequilíbrios eletrolíticos graves e peritonite se não for corrigido. Imagine um cano de esgoto rompido dentro de uma casa: a sujeira se espalha, causando danos e contaminação.

Ambas as condições são detectáveis pelo ultrassom, que consegue visualizar o líquido anecoico (preto) ou hipocóico (cinza escuro) entre as alças intestinais e os órgãos. O Raio-X pode mostrar uma perda de detalhe serosal (a "neblina" no abdome) devido ao líquido, mas o ultrassom é muito mais sensível e específico para identificar e quantificar esse acúmulo. A confirmação da natureza do líquido (sangue ou urina) pode ser feita por uma abdominocentese, guiada por ultrassom.

# O Perigo no Peito: Pneumotórax e Hérnia Diafragmática

No tórax, duas condições emergenciais que exigem atenção imediata são o pneumotórax e a hérnia diafragmática. O **pneumotórax** é a presença de ar na cavidade pleural, fora dos pulmões. Isso impede que os pulmões se expandam completamente, dificultando a respiração. É como ter um balão de ar dentro de uma caixa que deveria conter outro balão (o pulmão): o balão de ar ocupa espaço e impede a expansão do balão principal.

## Pneumotórax

### Sinais Radiográficos:

- Afastamento da parede torácica
- Linha da pleura visceral visível
- Aumento da radiolusência

### Sinais Ultrassonográficos:

- Ausência do "sliding sign"
- Presença de "lung point"

## Hérnia Diafragmática

### Sinais Radiográficos:

- Órgãos abdominais no tórax
- Perda da silhueta diafragmática
- Desvio do coração

### Sinais Ultrassonográficos:

- Conteúdo herniado visível
- Descontinuidade do diafragma

Radiograficamente, o pneumotórax é caracterizado pelo afastamento da parede torácica dos lobos pulmonares, com a visualização da linha da pleura visceral e o aumento da radiolusência (escuridão) na cavidade pleural. No ultrassom, o sinal mais característico é a ausência do "sliding sign" (deslizamento pleural) e a presença de "lung point" (ponto pulmonar), onde a pleura visceral se encontra com a parietal.

A **hérnia diafragmática** ocorre quando há uma ruptura no diafragma, permitindo que órgãos abdominais (como intestino, estômago ou fígado) se desloquem para a cavidade torácica. Isso não só compromete a função pulmonar, mas também pode levar ao estrangulamento dos órgãos herniados. Pense no diafragma como uma barreira entre dois andares de uma casa; se essa barreira se rompe, móveis do andar de baixo podem cair para o andar de cima, causando caos.

O diagnóstico de hérnia diafragmática é feito principalmente por Raio-X, que pode mostrar a presença de órgãos abdominais no tórax, perda da silhueta diafragmática e desvio do coração. O ultrassom pode complementar, identificando o conteúdo herniado e a descontinuidade do diafragma.

# Integração Multimodal: Escolhendo a Melhor Ferramenta

A medicina veterinária moderna em emergência não se baseia em uma única modalidade de imagem, mas na integração inteligente de várias delas. A escolha da melhor ferramenta depende da suspeita clínica, da estabilidade do paciente e da disponibilidade dos equipamentos. É como ter um kit de ferramentas completo: você não usa a chave de fenda para martelar um prego, mas escolhe a ferramenta certa para cada tarefa.

01

## Avaliação Clínica Rápida

Exame físico inicial e estabilização

02

## AFAST/TFAST

Descartar líquido livre em cavidades

03

## Radiografias

Avaliar fraturas, pneumotórax e estruturas

04

## TC/RM (se necessário)

Casos complexos ou lesões neurológicas


Para um paciente politraumatizado, a sequência ideal muitas vezes começa com uma avaliação clínica rápida, seguida por AFAST/TFAST para descartar líquido livre e, em seguida, radiografias torácicas e abdominais para avaliar fraturas, pneumotórax e outras lesões estruturais. Em casos mais complexos ou quando há suspeita de lesões neurológicas, a tomografia computadorizada (TC) ou ressonância magnética (RM) podem ser indicadas, embora sejam menos acessíveis em emergências imediatas.

A integração multimodal permite uma avaliação mais completa e precisa, minimizando o tempo de diagnóstico e otimizando o plano terapêutico. Por exemplo, um Raio-X pode sugerir um pneumotórax, mas o ultrassom pode confirmá-lo e guiar a toracocentese. Ou, um AFAST positivo para líquido livre pode ser seguido por um Raio-X para procurar a causa subjacente, como uma ruptura de baço. Essa sinergia entre as modalidades é o que eleva a qualidade do atendimento emergencial.

Conceito	Âmbito/Aplicação	Base/Origem	Vantagem em Emergência
<b>Raio-X</b>	Ossos, grandes volumes de ar/líquido, silhuetas	Raios-X (radiação ionizante)	Rápido, disponível, bom para fraturas e pneumotórax
<b>Ultrassom (AFAST/TFAST)</b>	Líquido livre em cavidades, órgãos moles	Ondas sonoras (não ionizante)	Rápido, à beira do leito, sensível a líquido livre
<b>Tomografia (TC)</b>	Estruturas complexas, lesões neurológicas	Raios-X (múltiplos ângulos, reconstrução 3D)	Detalhe anatômico superior, mas mais lento e caro
<b>Ressonância (RM)</b>	Tecidos moles, lesões neurológicas	Campos magnéticos e ondas de rádio (não ionizante)	Excelente detalhe de tecidos moles, mas lento e caro

# Segurança e Qualidade: Princípios Inegociáveis

Em qualquer procedimento que envolva radiação ionizante, como o Raio-X e a Tomografia Computadorizada, a segurança é primordial. O princípio **ALARA (As Low As Reasonably Achievable)** deve guiar todas as nossas ações. Isso significa que devemos usar a menor dose de radiação possível para obter uma imagem diagnóstica de qualidade, protegendo tanto o paciente quanto a equipe veterinária. É como dirigir um carro: você quer chegar ao destino, mas sempre com segurança e respeitando os limites.

 **Princípio ALARA:** As Low As Reasonably Achievable – Use a menor dose de radiação possível para obter imagens diagnósticas de qualidade.



## Proteção Individual

Aventais, luvas e protetores de tireoide de chumbo para toda a equipe



## Colimação Adequada

Focar o feixe apenas na área de interesse, reduzindo exposição desnecessária



## Manutenção Preventiva

Calibrações regulares e controle de qualidade dos equipamentos

A proteção radiológica envolve o uso de equipamentos de proteção individual (EPIs) como aventais, luvas e protetores de tireoide de chumbo, além de colimação adequada do feixe de Raio-X para focar apenas na área de interesse. A qualidade da imagem também é crucial. Uma imagem de má qualidade pode levar a um diagnóstico incorreto ou à necessidade de repetir o exame, expondo o paciente a mais radiação desnecessariamente.

O controle de qualidade dos equipamentos de imagem é outro pilar fundamental. Calibrações regulares, manutenção preventiva e treinamento contínuo da equipe garantem que os equipamentos funcionem de forma otimizada e produzam imagens consistentes e confiáveis. Um equipamento bem mantido é como um instrumento musical afinado: ele produz a melodia perfeita, enquanto um desafinado pode levar a erros e frustrações.

# O Laudo de Imagem: Traduzindo a Visão em Ação

Após a aquisição das imagens, o próximo passo crucial é a sua interpretação e a elaboração de um laudo de imagem claro e conciso. O laudo não é apenas uma descrição do que foi visto; é a tradução da informação visual em termos clínicos compreensíveis, que guiarão o médico veterinário responsável pelo caso. É como um relatório de um detetive: ele não apenas lista as evidências, mas as interpreta e sugere conclusões.

**1**

## **Identificação**

Paciente, data, modalidade utilizada

**2**

## **Descrição Sistemática**

Achados normais e anormais detalhados

**3**

## **Conclusão Diagnóstica**

Diagnóstico ou lista de diferenciais

**4**

## **Comunicação Verbal**

Achados críticos comunicados imediatamente

Um laudo bem estruturado deve incluir a identificação do paciente, a data do exame, a modalidade utilizada, uma descrição sistemática dos achados (normal e anormal) e uma conclusão diagnóstica ou lista de diagnósticos diferenciais. Em emergências, a comunicação verbal dos achados mais críticos deve preceder o laudo formal, garantindo que a equipe clínica tenha as informações vitais imediatamente.

A linguagem do laudo deve ser precisa e objetiva, evitando ambiguidades. O uso de terminologia padronizada facilita a compreensão e a comunicação entre diferentes profissionais. Um bom laudo não só informa, mas também educa, apontando para a relevância clínica dos achados e, se necessário, sugerindo exames complementares ou acompanhamento. É a ponte entre a imagem e a decisão terapêutica.

# Desvendando o Abdome Agudo: Casos Práticos

Vamos aplicar o que aprendemos a um cenário comum: o abdome agudo em um paciente traumatizado. Imagine um cão que foi atropelado e apresenta dor abdominal intensa, mucosas pálidas e taquicardia. A primeira preocupação é a hemorragia interna.

## Protocolo de Avaliação

1. **AFAST imediato:** Buscar líquido livre na cavidade abdominal
2. **Janelas avaliadas:** Pericárdica, hepatorrenal, esplenorrenal, vesicointestinal
3. **AFAST positivo:** Líquido anecoico/hipoecoico detectado
4. **Decisão:** Abdominocentese diagnóstica ou laparotomia exploratória
5. **AFAST negativo:** Radiografias abdominais complementares

📄 **Tempo é crucial:** O AFAST pode ser realizado em menos de 5 minutos, permitindo decisões rápidas que salvam vidas.

Nesse caso, o protocolo AFAST seria a primeira linha de investigação. Em poucos minutos, o ultrassom pode revelar a presença de líquido livre anecoico ou hipoecoico na cavidade abdominal, especialmente nas janelas pericárdica, hepatorrenal, esplenorrenal e vesicointestinal. Um AFAST positivo para líquido livre indica a necessidade de uma intervenção rápida, seja uma abdominocentese diagnóstica ou uma laparotomia exploratória.

Se o AFAST for negativo, mas a suspeita de trauma abdominal persistir, radiografias abdominais podem ser realizadas para procurar outras lesões, como pneumoperitônio (ar livre na cavidade abdominal, indicando ruptura de víscera oca), corpos estranhos ou alterações na posição dos órgãos. A combinação dessas duas modalidades nos dá uma visão abrangente e nos ajuda a tomar decisões informadas sob pressão.

# O Tórax em Crise: Abordagem Multimodal

Agora, consideremos um gato que caiu de uma janela e apresenta dispneia severa e cianose. A prioridade é avaliar a função respiratória e identificar a causa da dificuldade.



## TFAST Inicial

Avaliar sliding sign, lung point, efusão pleural/pericárdica



## Radiografias Torácicas

Confirmar pneumotórax, quantificar efusão, identificar fraturas



## Intervenção Imediata

Drenagem, oxigenoterapia, estabilização

O TFAST seria o primeiro passo para avaliar o tórax. Ele pode rapidamente identificar a ausência do "sliding sign" e a presença de "lung point", confirmando um pneumotórax. Também pode detectar efusão pleural (líquido no tórax) ou efusão pericárdica (líquido ao redor do coração). A detecção rápida dessas condições permite a drenagem imediata, aliviando a pressão sobre os pulmões e o coração.

**"A visualização de alças intestinais ou outros órgãos abdominais na cavidade torácica é um achado radiográfico clássico de hérnia diafragmática, exigindo correção cirúrgica."**

Após o TFAST, radiografias torácicas são essenciais. Elas podem confirmar o pneumotórax, quantificar a efusão pleural, identificar fraturas de costelas, contusões pulmonares (áreas de opacificação pulmonar) ou, crucialmente, revelar uma hérnia diafragmática. A visualização de alças intestinais ou outros órgãos abdominais na cavidade torácica é um achado radiográfico clássico de hérnia diafragmática, exigindo correção cirúrgica.

A combinação do TFAST e do Raio-X torácico oferece uma avaliação rápida e abrangente do paciente com trauma torácico, permitindo a identificação e o manejo das lesões mais ameaçadoras à vida.

# Desafios e Armadilhas na Interpretação

Mesmo com as melhores ferramentas, a interpretação de imagens em emergência pode ser desafiadora. Artefatos de movimento, posicionamento inadequado do paciente, sobreposição de estruturas e a presença de múltiplas lesões podem dificultar o diagnóstico. É como tentar ler um mapa amassado e rasgado no meio de uma neblina: a informação está lá, mas é difícil de decifrar.



## Artefatos e Variações

Movimento, posicionamento inadequado, variações anatômicas individuais



## Cegueira de Busca

Focar em uma lesão óbvia e perder outras igualmente importantes



## Falsos Positivos

Líquido fisiológico confundido com efusão, gás intestinal simulando pneumoperitônio

Um dos maiores desafios é a distinção entre achados normais e patológicos, especialmente em pacientes com anatomia alterada ou variações individuais. A experiência e o conhecimento da anatomia radiográfica e ultrassonográfica normal são cruciais para evitar erros. Por exemplo, pequenas quantidades de líquido fisiológico podem ser confundidas com efusão patológica, ou artefatos de gás intestinal podem simular pneumoperitônio.

- 📄 **Abordagem sistemática:** Revise sempre todas as áreas, mesmo aquelas que parecem menos relevantes à primeira vista. A prática constante e a discussão de casos são essenciais.

Outra armadilha é a "cegueira de busca", onde o examinador se concentra em uma lesão óbvia e perde outras, igualmente importantes. Uma abordagem sistemática e completa de cada exame de imagem é fundamental. Revise sempre todas as áreas, mesmo aquelas que parecem menos relevantes à primeira vista. A prática constante e a discussão de casos com colegas mais experientes são as melhores formas de aprimorar suas habilidades interpretativas.

# A Importância do Contexto Clínico

Nenhuma imagem existe em um vácuo. O diagnóstico por imagem é apenas uma peça do quebra-cabeça diagnóstico, e sua interpretação deve sempre ser feita em conjunto com o histórico clínico completo do paciente, o exame físico e os resultados de exames laboratoriais. É como tentar entender uma frase lendo apenas uma palavra: você precisa do contexto para dar sentido completo.

## Sem Contexto

Efusão pleural no Raio-X

- Pneumonia?
- Cardiomiopatia?
- Neoplasia?
- Trauma?
- Impossível determinar

## Com Contexto

Efusão pleural + histórico de atropelamento

- Hemotórax traumático
- Possível ruptura de vasos
- Necessidade de drenagem
- Monitoramento intensivo
- Diagnóstico direcionado

Em emergências, o contexto clínico é ainda mais crítico. Um Raio-X mostrando uma efusão pleural pode ter diferentes significados se o paciente é um filhote com tosse (pneumonia) ou um gato idoso com dispneia aguda (cardiomiopatia ou neoplasia). Da mesma forma, um AFAST positivo para líquido livre em um paciente atropelado tem uma implicação muito diferente de um AFAST positivo em um paciente com ascite crônica.

*"Sempre questione: 'O que o clínico está procurando?' e 'Como este achado se encaixa na história do paciente?'"*

Sempre questione: "O que o clínico está procurando?" e "Como este achado se encaixa na história do paciente?". A comunicação eficaz entre o radiologista (ou o veterinário que realiza o exame) e o clínico é vital para garantir que as perguntas certas sejam feitas e que as respostas obtidas através da imagem sejam interpretadas corretamente no contexto geral do paciente.

# Tendências e Futuro do Diagnóstico por Imagem em Emergência

O campo do diagnóstico por imagem em emergências está em constante evolução, impulsionado por avanços tecnológicos e uma compreensão mais profunda da fisiopatologia do trauma. A integração multimodal, que já discutimos, é uma tendência consolidada, mas o futuro promete ainda mais.



## Equipamentos Portáteis

Ultrassons de menor custo e alta portabilidade, levados diretamente ao local do acidente ou áreas remotas



## Inteligência Artificial

Sistemas de IA auxiliando na detecção de lesões, quantificação de efusões e redução da fadiga do operador



## Telemedicina

Especialistas interpretando imagens remotamente, oferecendo suporte a clínicas sem radiologistas internos

Uma das tendências mais promissoras é o desenvolvimento de equipamentos portáteis e de menor custo, especialmente ultrassons, que podem ser levados diretamente ao local do acidente ou para áreas remotas, expandindo o acesso a diagnósticos rápidos. A inteligência artificial (IA) também começa a despontar, com sistemas capazes de auxiliar na detecção de lesões e na quantificação de efusões, agilizando o processo e reduzindo a fadiga do operador.

Além disso, a telemedicina e a teleradiologia permitem que especialistas interpretem imagens de qualquer lugar do mundo, oferecendo suporte a clínicas que não possuem radiologistas internos. A educação continuada e a familiaridade com essas novas tecnologias serão essenciais para os profissionais que desejam se manter na vanguarda do diagnóstico por imagem em emergências. O futuro é de colaboração e inovação.

# A Importância do Laudo Detalhado e a Comunicação Efetiva

A etapa final e crucial do processo de diagnóstico por imagem é a elaboração do laudo. Em situações de emergência, a clareza e a concisão são tão importantes quanto a precisão. O laudo não é apenas um registro; é um documento que informa, orienta e, muitas vezes, serve como base para decisões terapêuticas urgentes. Ele deve ser um reflexo fiel da imagem, traduzindo achados complexos em linguagem compreensível para toda a equipe veterinária.

## Priorize achados críticos

Hemorragia, pneumotórax, hérnia diafragmática devem ser comunicados imediatamente

## Descrição detalhada

Localização, extensão e características das lesões identificadas


## Diagnósticos diferenciais

Liste possibilidades relevantes quando o diagnóstico não é definitivo

## Comunicação verbal

Discuta diretamente com o clínico, destacando pontos-chave e respondendo perguntas

Um laudo bem-feito em emergência deve priorizar os achados mais críticos, como a presença de hemorragia ou pneumotórax, e comunicá-los de forma imediata ao clínico responsável. A descrição detalhada das lesões, sua localização e extensão, e a sugestão de diagnósticos diferenciais relevantes são elementos essenciais. É como um relatório de inteligência militar: precisa ser preciso, oportuno e direcionar a ação.

 **Lembre-se:** O objetivo final é sempre o bem-estar do paciente, e a imagem é uma ferramenta poderosa para alcançá-lo.

A comunicação efetiva não se limita ao laudo escrito. Uma discussão direta com o clínico, destacando os pontos-chave e respondendo a perguntas específicas, pode acelerar a tomada de decisão e garantir que o paciente receba o tratamento mais adequado no menor tempo possível. Lembre-se, o objetivo final é sempre o bem-estar do paciente, e a imagem é uma ferramenta poderosa para alcançá-lo.

# Em Prática: O Caminho para a Excelência

Dominar o diagnóstico por imagem em emergências é uma jornada contínua de aprendizado e prática. Comece sempre com uma avaliação clínica completa para guiar suas escolhas de imagem. Priorize as modalidades rápidas e não invasivas, como o ultrassom focado, para triagem inicial. Interprete as imagens de forma sistemática, buscando padrões e conectando os achados com o contexto clínico do paciente. Mantenha-se atualizado com as novas técnicas e tecnologias, e nunca subestime a importância de um laudo claro e da comunicação eficaz com a equipe.

## Avaliação Clínica

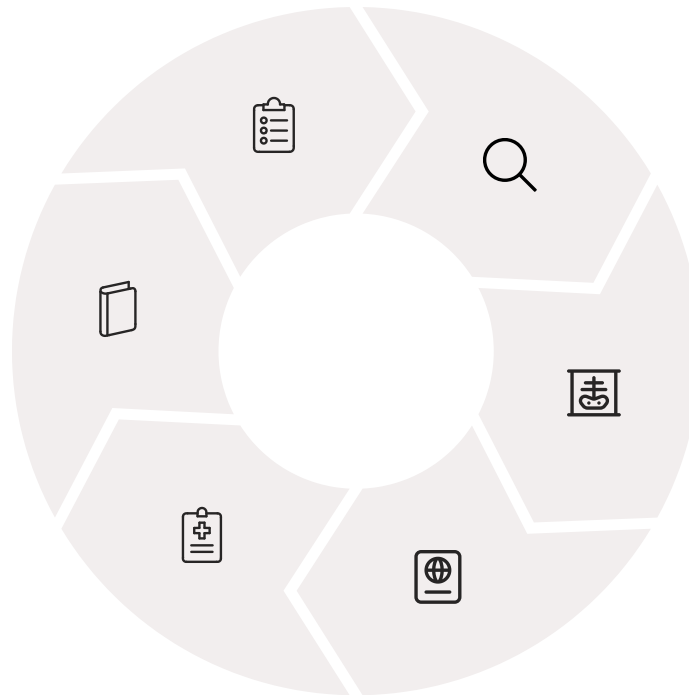Histórico e exame físico completo

## Aprendizado Contínuo

Atualização e discussão de casos

## Decisão Terapêutica

Tratamento baseado em evidências



## Triagem Rápida

AFAST/TFAST para achados críticos

## Imagem Complementar

Raio-X, TC conforme necessário

## Laudo e Comunicação

Claro, conciso e oportuno

# Autoavaliação

1. Qual das seguintes modalidades de imagem é mais sensível para detectar pequenas quantidades de líquido livre na cavidade abdominal em um paciente traumatizado?
  - a) Raio-X
  - b) Tomografia Computadorizada (TC)
  - c) Ultrassom (AFAST)
  - d) Ressonância Magnética (RM)
2. Um cão vítima de atropelamento apresenta dispneia severa. No Raio-X torácico, observa-se afastamento da parede torácica dos lobos pulmonares e aumento da radiolucência na cavidade pleural. Qual o diagnóstico mais provável?
  - a) Efusão pleural
  - b) Contusão pulmonar
  - c) Hérnia diafragmática
  - d) Pneumotórax
3. O princípio ALARA, fundamental em radioproteção, significa:
  - a) Always Look At Radiographic Anatomy
  - b) As Low As Reasonably Achievable
  - c) Advanced Localized Area Radiography Assessment
  - d) Automated Lung And Renal Assessment
4. Qual das seguintes condições é caracterizada pela presença de órgãos abdominais na cavidade torácica devido a uma ruptura?
  - a) Pneumoperitônio
  - b) Hemoperitônio
  - c) Hérnia diafragmática
  - d) Uroperitônio
5. Descreva a importância da integração multimodal de Raio-X e ultrassom (AFAST/TFAST) na avaliação de um paciente politraumatizado, explicando como cada modalidade complementa a outra para um diagnóstico mais rápido e preciso.

---

## Gabarito:

1. c)

2. d)

3. b)

4. c)

# Próximos Passos e Recursos

## Próxima Aula


### Aula 27: Introdução à Imagem em Grandes Animais (Equinos e Ruminantes)

Exploraremos as particularidades e desafios do diagnóstico por imagem em espécies de grande porte.

## Recursos Adicionais

- **Livros-texto de Radiologia Veterinária**  
Para aprofundar os conceitos técnicos e anatômicos
- **Artigos científicos sobre AFAST/TFAST**  
Para entender as últimas pesquisas e aplicações clínicas
- **Cursos práticos de ultrassonografia de emergência**  
Para desenvolver habilidades manuais e interpretativas

---

 **NOTA IMPORTANTE:** As informações regulatórias/legais/técnicas desta aula estão atualizadas até 2025. Consulte sempre fontes oficiais para verificar alterações.