

Aula 22 – Ressonância Magnética (RM): Princípios e Aplicações Clínicas

Imagine-se diante de um paciente que apresenta sinais neurológicos misteriosos ou uma claudicação persistente, e os exames de rotina, como o raio-X, não revelam a causa. É frustrante, não é? Nesses momentos, a capacidade de "ver" o que está acontecendo dentro do corpo, com detalhes que outras modalidades não alcançam, torna-se não apenas um diferencial, mas uma necessidade. A Ressonância Magnética (RM) surge como uma ferramenta poderosa, capaz de desvendar os segredos dos tecidos moles, oferecendo uma visão sem precedentes para diagnósticos complexos.

Esta aula foi cuidadosamente elaborada para guiá-lo por essa tecnologia fascinante. Ao final, você será capaz de compreender os princípios físicos que tornam a RM possível, diferenciar as principais sequências de pulso e suas aplicações, reconhecer as vantagens inegáveis da RM na avaliação de tecidos moles e identificar suas indicações cruciais em neurologia e ortopedia veterinária. Prepare-se para uma jornada que transformará sua percepção sobre o diagnóstico por imagem, conectando a teoria à prática de forma clara e objetiva.

Nosso percurso começará explorando a física por trás da RM, desmistificando como campos magnéticos e ondas de rádio criam imagens detalhadas. Em seguida, mergulharemos nas sequências de pulso, como T1, T2 e FLAIR, entendendo como cada uma "pinta" uma imagem diferente do corpo. Abordaremos as vantagens da RM, especialmente para estruturas delicadas, e finalizaremos com suas aplicações mais impactantes nas áreas neurológica e ortopédica, sempre com um olhar para a prática clínica e as tendências mais recentes.

Desvendando o Invisível: O Que é a Ressonância Magnética?

Ponto-chave: A RM utiliza campos magnéticos e ondas de rádio, não radiação ionizante, para criar imagens de alta resolução dos tecidos moles.

No dia a dia da clínica veterinária, muitas vezes nos deparamos com desafios diagnósticos que exigem mais do que uma simples radiografia. Enquanto o raio-X e a tomografia computadorizada (TC) são excelentes para visualizar estruturas ósseas e densidades variadas, eles podem deixar a desejar quando o problema reside nos intrincados detalhes dos tecidos moles, como o cérebro, a medula espinhal, músculos e ligamentos. É como tentar entender a complexidade de um relógio apenas olhando para sua caixa externa.

Aqui entra a Ressonância Magnética, uma modalidade de imagem que revolucionou a medicina diagnóstica, incluindo a veterinária. Diferente das outras técnicas que utilizam radiação ionizante, a RM emprega campos magnéticos poderosos e ondas de rádio para gerar imagens de alta resolução. Pense nela como uma "escuta" sofisticada que capta os sinais emitidos pelos átomos de hidrogênio presentes na água do corpo, revelando informações detalhadas sobre a composição e o estado dos tecidos.

Sem Radiação

Segura para exames repetidos

Alta Resolução

Detalhes excepcionais de tecidos moles

Múltiplos Planos

Visualização 3D completa

Essa capacidade única de diferenciar tecidos com base em suas propriedades moleculares faz da RM uma ferramenta indispensável para condições que afetam o sistema nervoso central, as articulações e outras estruturas de tecidos moles. Ela nos permite ir além da superfície, oferecendo uma janela para o funcionamento interno do organismo sem a preocupação com a exposição à radiação, um benefício significativo tanto para o paciente quanto para a equipe.

O Coração da RM: Princípios Físicos Simplificados

A ideia de usar campos magnéticos para "ver" dentro do corpo pode parecer ficção científica, mas é pura física. Para entender como a RM funciona, precisamos pensar nos bilhões de átomos de hidrogênio presentes na água do corpo dos nossos pacientes. Cada próton no núcleo desses átomos age como um minúsculo ímã, girando aleatoriamente em diferentes direções.

01

Alinhamento Magnético

O campo magnético principal (B_0) alinha os prótons de hidrogênio, como bússolas apontando para o norte.

03

Relaxamento e Emissão

Os prótons retornam ao alinhamento inicial, liberando energia na forma de sinal de rádio.

02

Excitação por Radiofrequência

Pulsos de ondas de rádio (RF) "empurram" os prótons para fora de seu alinhamento original.

04

Captação e Processamento

Antenas captam os sinais, e o computador os processa para formar imagens detalhadas.

Quando o paciente é colocado dentro do aparelho de RM, ele é exposto a um campo magnético principal extremamente potente (conhecido como B_0). Esse campo faz com que os prótons de hidrogênio se alinhem, como pequenas bússolas apontando para o mesmo norte. Eles não param de girar, mas agora o fazem em uma direção organizada, em um movimento chamado precessão, com uma frequência específica.

"Essa 'conversa' entre os prótons e o aparelho de RM é o que nos permite distinguir diferentes tecidos. A velocidade com que os prótons relaxam e liberam energia varia de acordo com o tipo de tecido e sua composição molecular, especialmente a quantidade de água."

É nesse momento que a mágica acontece: pulsos de ondas de rádio (RF) são disparados. Esses pulsos, na mesma frequência de precessão dos prótons, "empurram" os prótons para fora de seu alinhamento original. Ao cessar o pulso de RF, os prótons "relaxam" e retornam ao seu alinhamento inicial, liberando a energia que absorveram na forma de um sinal de rádio. É esse sinal, captado por antenas no aparelho, que é processado por um computador para formar as imagens detalhadas que vemos.

Essa "conversa" entre os prótons e o aparelho de RM é o que nos permite distinguir diferentes tecidos. A velocidade com que os prótons relaxam e liberam energia varia de acordo com o tipo de tecido e sua composição molecular, especialmente a quantidade de água. É como se cada tecido tivesse uma "voz" única, e a RM fosse capaz de ouvi-las e traduzi-las em uma imagem.

As Cores da Imagem: Sequências de Pulso T1 e T2

Depois que os prótons de hidrogênio são "excitados" pelos pulsos de rádio, eles começam a relaxar e a liberar energia. A forma como essa energia é liberada e captada pelo aparelho de RM é o que nos permite criar diferentes tipos de imagens, conhecidas como sequências de pulso. As mais fundamentais e amplamente utilizadas são as sequências T1 e T2, que nos fornecem informações complementares sobre os tecidos.

- ☐ **Analogia útil:** Pense nas sequências T1 e T2 como duas lentes diferentes para observar o mesmo objeto. T1 realça a anatomia, T2 destaca a patologia.

Pense nas sequências T1 e T2 como duas lentes diferentes para observar o mesmo objeto. A sequência T1 é como uma lente que realça a anatomia. Ela é sensível ao tempo que os prótons levam para realinhar-se com o campo magnético principal (relaxamento longitudinal). Nela, tecidos com alto teor de gordura (como a medula óssea) aparecem brilhantes, enquanto a água livre (como o líquido cefalorraquidiano – LCR) e as lesões com edema aparecem escuras. É excelente para visualizar a estrutura geral e para a administração de contraste, que realça áreas com vascularização alterada.

Já a sequência T2 é como uma lente que destaca a patologia. Ela é sensível ao tempo que os prótons levam para perder a sincronia de fase (relaxamento transversal). Nela, a água livre e as lesões que contêm muito líquido (como inflamações, edemas e tumores) aparecem brilhantes, enquanto a gordura e o músculo tendem a ser mais escuros. É a sequência preferida para detectar a maioria das lesões, pois a maioria das patologias cursa com aumento do conteúdo de água. Entender a diferença entre T1 e T2 é crucial para interpretar corretamente as imagens de RM.

Conceito	Âmbito/Aplicação	Base/Origem	Exemplo de Aparência
T1	Anatomia, Pós-Contraste	Relaxamento Longitudinal	Gordura: Brilhante; Água/LCR: Escuro
T2	Patologia, Edema	Relaxamento Transversal	Água/LCR: Brilhante; Gordura/Músculo: Intermediário

Sequência T1

- Realça anatomia estrutural
- Gordura aparece brilhante
- Água/LCR aparecem escuros
- Ideal para contraste intravenoso
- Boa para detalhes anatômicos

Sequência T2

- Destaca patologias
- Água/LCR aparecem brilhantes
- Edemas e inflamações são evidentes
- Preferida para detectar lesões
- Sensível a conteúdo líquido

Além do Básico: A Sequência FLAIR e Outras Variações

Embora as sequências T1 e T2 sejam a base da RM, a tecnologia não parou por aí. Às vezes, a sensibilidade da sequência T2 à água pode ser um problema. Por exemplo, ao procurar lesões no cérebro ou na medula espinhal, o líquido cefalorraquidiano (LCR) que envolve essas estruturas é naturalmente muito brilhante em T2. Essa luminosidade intensa pode "mascarar" lesões pequenas ou sutis que estão próximas ao LCR, tornando-as difíceis de visualizar.

FLAIR (Fluid-Attenuated Inversion Recovery)

Sequência T2 modificada que suprime o sinal do LCR, tornando lesões periventriculares muito mais evidentes. É como silenciar o ruído de fundo para ouvir uma voz específica.

DWI (Difusão)

Avalia o movimento das moléculas de água. Essencial para detectar acidentes vasculares cerebrais isquêmicos agudos em estágios iniciais.

PWI (Perfusão)

Mede o fluxo sanguíneo para os tecidos. Útil na avaliação de tumores e isquemias, fornecendo informações sobre a vascularização.

Para resolver esse desafio, foi desenvolvida a sequência FLAIR (Fluid-Attenuated Inversion Recovery). Pense no FLAIR como uma sequência T2 "modificada". Ela tem a mesma sensibilidade à patologia que a T2, mas com uma diferença crucial: o sinal do LCR é suprimido, ou seja, ele aparece escuro. Isso é como silenciar o ruído de fundo em uma gravação para poder ouvir claramente uma voz específica. Ao escurecer o LCR, as lesões periventriculares ou na superfície do cérebro, que de outra forma seriam ofuscadas pelo brilho do líquido, tornam-se muito mais evidentes.

Mas a história das sequências de pulso não termina aqui. Existem muitas outras variações, cada uma projetada para um propósito específico. Por exemplo, as sequências de Difusão (DWI) avaliam o movimento das moléculas de água e são essenciais para detectar acidentes vasculares cerebrais isquêmicos agudos. As sequências de Perfusão (PWI) medem o fluxo sanguíneo para os tecidos, úteis na avaliação de tumores e isquemias. A constante evolução dessas técnicas permite aos veterinários obter informações cada vez mais detalhadas e precisas, adaptando o exame à suspeita clínica específica.

O Poder da RM: Vantagens na Avaliação de Tecidos Moles

Quando se trata de visualizar os detalhes intrincados dos tecidos moles, a Ressonância Magnética se destaca como uma modalidade sem igual. Enquanto o raio-X e a tomografia computadorizada (TC) são excelentes para estruturas ósseas e para a detecção de calcificações, eles frequentemente falham em fornecer o contraste necessário para diferenciar com clareza músculos, tendões, ligamentos, cartilagens, nervos e, crucialmente, as diferentes partes do cérebro e da medula espinhal.

"Imagine que você precisa inspecionar a fiação delicada dentro de um aparelho eletrônico complexo. Um raio-X pode mostrar a caixa externa e talvez os componentes maiores, mas a RM é como ter um diagrama detalhado que mostra cada fio, sua cor e sua conexão."



Resolução de Contraste Superior

Diferencia tecidos moles com clareza excepcional, identificando edemas, inflamações e rupturas sutis invisíveis em outras modalidades.



Sem Radiação Ionizante

Opção mais segura para exames repetidos, especialmente em pacientes jovens ou sensíveis, sem riscos cumulativos.



Múltiplos Planos de Aquisição

Imagens em planos axial, sagital e coronal sem reposicionar o paciente, permitindo avaliação tridimensional completa.

Imagine que você precisa inspecionar a fiação delicada dentro de um aparelho eletrônico complexo. Um raio-X pode mostrar a caixa externa e talvez os componentes maiores, mas a RM é como ter um diagrama detalhado que mostra cada fio, sua cor e sua conexão. Essa superioridade na resolução de contraste dos tecidos moles é a principal vantagem da RM. Ela permite identificar lesões sutis, como edemas, inflamações, pequenas rupturas de ligamentos ou alterações na substância branca do cérebro, que seriam invisíveis em outras modalidades.

Além disso, a RM não utiliza radiação ionizante, o que a torna uma opção mais segura para exames repetidos, especialmente em pacientes jovens ou sensíveis. Sua capacidade de adquirir imagens em múltiplos planos (axial, sagital, coronal) sem a necessidade de reposicionar o paciente ou de reconstruções complexas também é um benefício significativo, permitindo uma avaliação tridimensional completa da área de interesse. Essa combinação de detalhes, segurança e flexibilidade a posiciona como a ferramenta de eleição para uma vasta gama de condições.

RM na Neurologia Veterinária: Desvendando o Cérebro e a Medula

Quando um animal apresenta sinais neurológicos – como convulsões, paralisia, desorientação ou alterações de comportamento – a angústia dos tutores é imensa, e a necessidade de um diagnóstico preciso é urgente. O exame neurológico pode nos indicar a localização geral do problema (cérebro, medula, nervos periféricos), mas para identificar a causa exata da disfunção, precisamos de uma imagem detalhada do sistema nervoso central.

Destaque Clínico: A RM é a rainha do diagnóstico neurológico, oferecendo uma visão incomparável do cérebro e da medula espinhal.

Nesse cenário, a Ressonância Magnética é a rainha. Ela oferece uma visão incomparável do cérebro e da medula espinhal, permitindo a detecção de uma vasta gama de patologias que seriam impossíveis de diagnosticar com outras técnicas. Pense na RM como um mapa extremamente detalhado que revela cada rua, cada prédio e cada anomalia em uma cidade complexa. Ela é capaz de identificar tumores cerebrais e medulares em estágios iniciais, inflamações (encefalites, mielites), hérnias de disco que comprimem a medula, acidentes vasculares (AVCs), malformações congênitas e até mesmo doenças degenerativas.



Tumores Cerebrais

Detecção precoce e caracterização precisa de massas intracranianas



Inflamações

Encefalites e mielites visualizadas com clareza



Hérnias de Disco

Compressão medular identificada para planejamento cirúrgico



AVCs

Acidentes vasculares cerebrais detectados rapidamente

Por exemplo, em um cão com convulsões de início recente, a RM pode revelar um pequeno tumor cerebral que não seria visível em uma TC. Em um gato com dificuldade para andar, a RM pode identificar uma hérnia de disco cervical que está comprimindo a medula espinhal, permitindo um planejamento cirúrgico preciso. A capacidade de visualizar a substância branca e cinzenta, o LCR e as estruturas vasculares com tamanha clareza faz da RM a ferramenta de eleição para o diagnóstico e monitoramento de praticamente todas as doenças neurológicas em animais.

RM na Ortopedia Veterinária: Articulações e Estruturas Ocultas

A claudicação (manqueira) é uma das queixas mais comuns na clínica veterinária, e muitas vezes, a causa não é óbvia. Radiografias podem ser úteis para identificar fraturas ósseas ou alterações articulares grosseiras, mas o sistema musculoesquelético é composto por muito mais do que apenas ossos. Ligamentos, tendões, meniscos, cartilagens e a própria medula óssea são estruturas vitais que podem ser a fonte da dor e da disfunção, mas que são praticamente invisíveis nas radiografias convencionais.

Estruturas Avaliadas pela RM Ortopédica

- **Ligamentos:** Rupturas do ligamento cruzado cranial
- **Meniscos:** Lesões meniscais associadas
- **Cartilagens:** Osteocondrose dissecante
- **Tendões:** Tendinites e rupturas parciais
- **Bursas:** Bursites inflamatórias
- **Medula óssea:** Edemas precoces e infecções
- **Tecidos moles:** Tumores periarticulares

📄 **Vantagem Clínica:** A RM revela lesões de tecidos moles que o raio-X não consegue detectar, permitindo diagnósticos precisos de claudicações inexplicáveis.

É aqui que a Ressonância Magnética brilha na ortopedia. Ela nos permite "olhar" dentro das articulações e dos tecidos moles circundantes com uma clareza excepcional, revelando lesões que outras modalidades simplesmente não conseguem detectar. Imagine que você está tentando diagnosticar um problema em um motor complexo; o raio-X seria como olhar a carcaça, enquanto a RM permite ver as engrenagens, as correias e os fluidos internos em detalhes.

A RM é crucial para diagnosticar rupturas de ligamentos (como a ruptura do ligamento cruzado cranial no joelho), lesões de menisco, problemas de cartilagem (osteocondrose dissecante), tendinites, bursites, edemas ósseos precoces (que podem indicar estresse ou infecção antes de serem visíveis no raio-X) e tumores de tecidos moles. Em um cão com claudicação crônica inexplicável, a RM pode revelar uma pequena lesão de cartilagem ou um edema ósseo que é a verdadeira causa do desconforto, permitindo um tratamento direcionado e eficaz.

Integração Multimodal: A Escolha Inteligente da Imagem

No cenário atual da medicina veterinária, a abordagem diagnóstica não se resume a escolher uma única modalidade de imagem, mas sim a integrar as informações de diversas ferramentas para chegar ao diagnóstico mais preciso e eficiente. A Ressonância Magnética, embora poderosa, é apenas uma peça desse quebra-cabeça. A prática moderna exige que o clínico e o radiologista saibam qual modalidade é a mais adequada para cada suspeita clínica, otimizando o tempo, os recursos e, acima de tudo, o bem-estar do paciente.

Raio-X

O Martelo: Excelente para fraturas ósseas e avaliação inicial de tórax e abdômen. Rápido e acessível.

Ultrassom

A Chave de Fenda: Ideal para órgãos abdominais, estruturas superficiais e procedimentos guiados (AFAST, TFAST).

Tomografia (TC)

A Serra Elétrica: Perfeita para detalhes ósseos complexos, tórax e planejamento cirúrgico.

Ressonância (RM)

O Microscópio: Insuperável para tecidos moles e detalhes neurológicos de alta resolução.

"Pense no diagnóstico por imagem como uma caixa de ferramentas, onde cada ferramenta tem uma função específica. A verdadeira arte do diagnóstico reside em saber qual ferramenta usar primeiro e quando complementar com outra."

A verdadeira arte do diagnóstico reside em saber qual ferramenta usar primeiro e quando complementar com outra. Por exemplo, uma suspeita de fratura óssea começa com raio-X. Se houver suspeita de lesão de medula espinhal, a RM é a escolha. Se o paciente tem trauma abdominal, o ultrassom é rápido e eficaz. Essa integração multimodal não só melhora a acurácia diagnóstica, mas também reflete uma prática clínica mais sofisticada e responsável, garantindo que o paciente receba o melhor cuidado possível.

Segurança e Qualidade em Imagem Seccional (RM)

Embora a Ressonância Magnética não utilize radiação ionizante, o que a torna segura nesse aspecto, ela opera com campos magnéticos extremamente potentes e ondas de rádio, o que exige um rigoroso protocolo de segurança. A segurança em um ambiente de RM é uma preocupação primordial, tanto para o paciente quanto para a equipe, e deve ser tratada com a máxima seriedade.



Triagem Rigorosa

Verificação de implantes metálicos, marca-passos e fragmentos ferromagnéticos



Zonas de Segurança

Áreas restritas com acesso controlado para prevenir acidentes



Manutenção Regular

Calibrações periódicas e protocolos otimizados



Monitoramento Anestésico

Vigilância constante dos sinais vitais durante o exame

Imagine um ambiente onde um ímã gigante está sempre "ligado". Qualquer objeto ferromagnético (que contém ferro) pode ser atraído violentamente para o centro do aparelho, tornando-se um projétil perigoso. Por isso, a triagem rigorosa de pacientes e pessoal é fundamental, verificando a presença de implantes metálicos (como marca-passos, cliques cirúrgicos antigos, fragmentos de projéteis) que podem ser contraindicações absolutas ou relativas. A zona de segurança da RM é dividida em áreas restritas, e o acesso é estritamente controlado.

Segurança Magnética

- Triagem de implantes metálicos
- Controle de acesso às zonas restritas
- Remoção de objetos ferromagnéticos
- Protocolos de emergência estabelecidos


Qualidade da Imagem

- Manutenção regular do equipamento
- Calibrações periódicas
- Posicionamento correto do paciente
- Protocolos de aquisição otimizados

Além da segurança magnética, a qualidade da imagem é vital para um diagnóstico preciso. Isso envolve a manutenção regular do equipamento, calibrações periódicas e o uso de protocolos de aquisição otimizados. A equipe deve ser altamente treinada para posicionar o paciente corretamente, monitorar seus sinais vitais durante a anestesia (quase sempre necessária em veterinária devido ao tempo de exame e à necessidade de imobilidade) e garantir que os parâmetros do exame sejam os ideais para a suspeita clínica. A busca pela "qualidade" na RM é um compromisso contínuo, garantindo que cada imagem gerada seja a melhor possível para auxiliar no diagnóstico.

O Laudo de RM: Traduzindo Imagens em Diagnósticos

As imagens de Ressonância Magnética são, por si só, um tesouro de informações. No entanto, para que esse tesouro seja útil, ele precisa ser interpretado por um especialista e traduzido em um laudo claro, conciso e clinicamente relevante. O laudo de RM não é apenas uma descrição do que se vê; é a ponte entre a imagem e a decisão terapêutica, um documento crucial que orienta o clínico no manejo do paciente.

 **Analogia:** Pense no radiologista como um detetive que, após analisar todas as pistas visuais (as imagens), compila um relatório detalhado para o investigador principal (o clínico).

01

Identificação

Dados do paciente, data do exame e protocolos técnicos utilizados

03

Diagnósticos Diferenciais

Lista de possíveis causas para os achados, classificadas por probabilidade

02

Descrição dos Achados

Detalhamento de cada alteração: localização, tamanho, características de sinal em T1/T2/FLAIR e realce pós-contraste

04

Conclusão

Síntese com diagnóstico mais provável ou recomendações para exames adicionais

Pense no radiologista como um detetive que, após analisar todas as pistas visuais (as imagens), compila um relatório detalhado para o investigador principal (o clínico). Um bom laudo de RM segue uma estrutura padronizada, começando com a identificação do paciente e do exame, seguido por uma descrição técnica dos protocolos utilizados. A parte central é a descrição dos achados, onde cada alteração é detalhada em termos de sua localização, tamanho, características de sinal nas diferentes sequências (T1, T2, FLAIR, etc.) e realce pós-contraste.

Crucialmente, o laudo deve incluir uma lista de diagnósticos diferenciais, ou seja, as possíveis causas para os achados observados, classificadas por probabilidade. A conclusão é a síntese, o diagnóstico mais provável ou a recomendação para exames adicionais. A clareza na linguagem, a precisão na descrição e a correlação com a história clínica do paciente são elementos que transformam um conjunto de imagens em um diagnóstico acionável, permitindo que o clínico tome as melhores decisões para o tratamento e prognóstico.

Desafios e Limitações da RM

Apesar de suas inúmeras vantagens e do poder diagnóstico, a Ressonância Magnética, como qualquer tecnologia avançada, possui seus desafios e limitações. É importante reconhecer esses pontos para uma aplicação consciente e eficaz da modalidade, evitando expectativas irrealistas ou o uso inadequado.

Alto Custo

Aquisição, manutenção e operação são significativamente mais caras, limitando o acesso para muitos pacientes.

Tempo de Exame Prolongado

Sequências demoradas (30-90 min+) exigem anestesia geral em veterinária, adicionando riscos e custos.

Suscetibilidade a Artefatos

Movimentos do paciente e implantes metálicos podem degradar significativamente a qualidade da imagem.

Baixa Resolução Óssea

Para fraturas finas ou detalhes corticais ósseos, a TC ainda é superior à RM.

Um dos maiores obstáculos é o **custo**. A aquisição, manutenção e operação de um aparelho de RM são significativamente mais caras do que outras modalidades, o que se reflete no preço do exame para o tutor. Isso pode limitar o acesso a essa tecnologia para muitos pacientes. Outra limitação importante é o **tempo de exame**. As sequências de RM são demoradas, podendo levar de 30 a 90 minutos ou mais, dependendo da área a ser examinada e do número de sequências necessárias. Em medicina veterinária, isso quase sempre exige **anestesia geral**, o que adiciona riscos e custos ao procedimento.

"É como ter um carro de corrida de alta performance: ele é rápido e potente, mas não é a melhor opção para estradas de terra ou para carregar muita carga."

Além disso, a RM pode ser suscetível a **artefatos**. Movimentos do paciente, mesmo que mínimos, podem degradar significativamente a qualidade da imagem. A presença de implantes metálicos (como placas e parafusos ortopédicos) pode causar grandes distorções no campo magnético, criando artefatos que obscurecem a área de interesse. Embora a RM seja excelente para tecidos moles, ela tem **baixa resolução óssea** em comparação com a TC, o que significa que para fraturas finas ou detalhes corticais ósseos, a TC ainda é superior. É como ter um carro de corrida de alta performance: ele é rápido e potente, mas não é a melhor opção para estradas de terra ou para carregar muita carga.

Avanços e Futuro da RM Veterinária

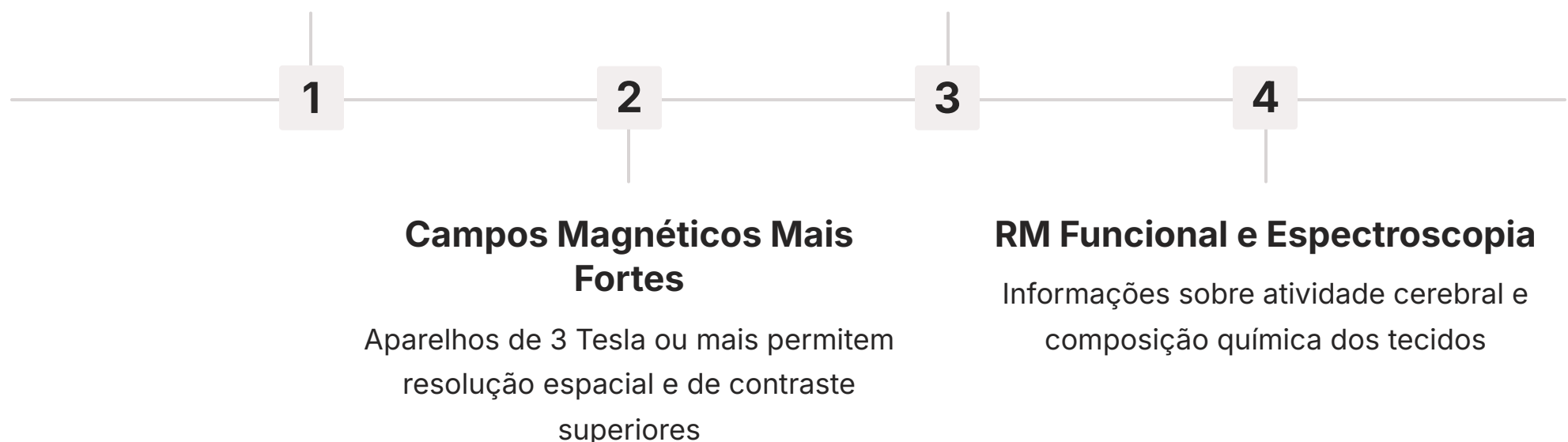
O campo da Ressonância Magnética está em constante evolução, e a medicina veterinária tem se beneficiado enormemente dessas inovações. O futuro da RM promete diagnósticos ainda mais rápidos, precisos e acessíveis, impulsionados por tecnologias emergentes e uma compreensão mais profunda das interações biológicas com os campos magnéticos.

Sequências Mais Rápidas

Redução do tempo de exame e da duração da anestesia, diminuindo riscos para o paciente

Inteligência Artificial

IA revoluciona reconstrução de imagens e auxilia na detecção de lesões sutis



Uma das tendências mais significativas é o desenvolvimento de **sequências mais rápidas e eficientes**. Isso visa reduzir o tempo de exame, diminuindo a duração da anestesia e, conseqüentemente, os riscos para o paciente. A introdução de **aparelhos com campos magnéticos de maior força** (como 3 Tesla ou mais) permite imagens com resolução espacial e de contraste ainda superiores, revelando detalhes microscópicos que antes eram inacessíveis.

Tecnologias Emergentes

- Sequências ultrarrápidas
- Aparelhos de 3T e 7T
- Reconstrução por IA
- Detecção automática de lesões
- RM funcional (fMRI)
- Espectroscopia por RM (MRS)

Benefícios Esperados

- Menor tempo de anestesia
- Maior resolução de imagem
- Diagnósticos mais precisos
- Informações funcionais
- Análise metabólica
- Maior acessibilidade

A **Inteligência Artificial (IA)** está revolucionando a RM, desde a reconstrução de imagens (permitindo aquisições mais rápidas com qualidade mantida) até a interpretação, auxiliando radiologistas na detecção de lesões sutis e na quantificação de alterações. A **RM funcional (fMRI)**, que mede a atividade cerebral por meio de alterações no fluxo sanguíneo, e a **espectroscopia por RM (MRS)**, que analisa a composição química dos tecidos, estão começando a ser exploradas em pesquisa veterinária, prometendo insights sobre o metabolismo e a função tecidual. Esses avanços transformam a RM de uma ferramenta de diagnóstico estrutural para uma que também pode fornecer informações funcionais e moleculares, abrindo novas fronteiras para a compreensão e tratamento de doenças.

Casos Clínicos Integrados: Da Suspeita ao Diagnóstico com RM

Para solidificar o entendimento sobre a Ressonância Magnética, nada melhor do que contextualizá-la em situações clínicas reais. A RM não é apenas uma ferramenta isolada, mas parte integrante de um processo diagnóstico que começa com a história clínica e o exame físico.

Caso 1: O Cão com Convulsões

Paciente: Golden Retriever, 8 anos, convulsões focais de início recente

Exame Neurológico: Sugere lesão prosencefálica

Exames Iniciais: Radiografias de crânio e sangue normais

Indicação de RM: Suspeita de lesão intracraniana

Achados: Massa na região frontal do cérebro com características de meningioma

Resultado: RM localiza a lesão com precisão, fornecendo informações essenciais para planejamento cirúrgico ou radioterápico

Caso 2: O Gato com Claudicação Súbita

Paciente: Gato, 5 anos, claudicação súbita e dor intensa em membro pélvico

História: Sem trauma conhecido, animal ativo

Exames Iniciais: Radiografias sem fraturas ou luxações óbvias

Palpação: Dor na região do joelho

Indicação de RM: Suspeita de lesão de tecidos moles

Achados: Ruptura completa do ligamento cruzado cranial + lesão meniscal

Resultado: Diagnóstico definitivo permite tratamento cirúrgico adequado e recuperação otimizada

"Esses exemplos ilustram como a RM preenche lacunas diagnósticas, transformando uma suspeita clínica em um diagnóstico definitivo, e permitindo que os veterinários ofereçam o melhor plano de tratamento para seus pacientes."

Esses exemplos ilustram como a RM preenche lacunas diagnósticas, transformando uma suspeita clínica em um diagnóstico definitivo, e permitindo que os veterinários ofereçam o melhor plano de tratamento para seus pacientes.

Consolidação e Autoavaliação

Chegamos ao fim de nossa jornada pela Ressonância Magnética. Vimos que a RM é uma modalidade de imagem revolucionária, que utiliza campos magnéticos e ondas de rádio para criar imagens detalhadas dos tecidos moles, sem o uso de radiação ionizante. Compreendemos os princípios físicos por trás de sua formação de imagem, a importância das sequências de pulso T1, T2 e FLAIR para diferenciar tecidos e patologias, e suas vantagens inegáveis na avaliação de sistemas complexos como o neurológico e o ortopédico. Exploramos também a necessidade da integração multimodal, a importância da segurança e qualidade, e os desafios e avanços futuros dessa tecnologia.

- Em prática:** Ao se deparar com um paciente com sinais neurológicos ou claudicação sem causa aparente em exames iniciais, considere a RM como uma ferramenta diagnóstica de alto valor. Lembre-se de que a escolha da modalidade de imagem deve ser estratégica, baseada na suspeita clínica e nas características de cada técnica. Priorize sempre a segurança do paciente e a qualidade do exame para um diagnóstico preciso.

Autoavaliação

1

Questão 1

Qual das seguintes sequências de pulso de RM é mais indicada para a detecção de edema e inflamação, devido à sua alta sensibilidade à água?

- a) T1
- b) T2
- c) FLAIR
- d) Difusão

2

Questão 2

A principal vantagem da Ressonância Magnética em comparação com o Raio-X e a Tomografia Computadorizada (TC) é:

- a) Menor custo do exame.
- b) Maior velocidade de aquisição de imagens.
- c) Superior resolução de contraste para tecidos moles.
- d) Ausência de necessidade de anestesia em pacientes veterinários.

3

Questão 3

Em um paciente com suspeita de tumor cerebral, qual modalidade de imagem é geralmente considerada o "padrão ouro" para o diagnóstico e avaliação da extensão da lesão?

- a) Radiografia
- b) Ultrassonografia
- c) Tomografia Computadorizada (TC)
- d) Ressonância Magnética (RM)

4

Questão 4

A sequência FLAIR é particularmente útil em neurologia veterinária porque:

- a) Realça o sinal do líquido cefalorraquidiano (LCR), facilitando a visualização de lesões.
- b) Suprime o sinal do LCR, tornando lesões periventriculares mais evidentes.
- c) É a única sequência que detecta tumores.
- d) É mais rápida que a sequência T1.

Gabarito

1. **b) T2**
2. **c) Superior resolução de contraste para tecidos moles**
3. **d) Ressonância Magnética (RM)**
4. **b) Suprime o sinal do LCR, tornando lesões periventriculares mais evidentes**

- Questão Discursiva:** Descreva como a integração multimodal de técnicas de imagem (Raio-X, Ultrassom, TC, RM) beneficia o processo diagnóstico em medicina veterinária, citando um exemplo prático de como a RM complementaria outra modalidade em um caso clínico.

Próximos Passos e Recursos



Próxima Aula

Aula 23: Anestesia e Segurança em Imagem Seccional

Aprofundaremos um tema crucial para a realização de exames de imagem seccionais: os protocolos anestésicos específicos para RM e TC, o monitoramento do paciente e as diretrizes de segurança para garantir o bem-estar animal durante todo o procedimento.

Recursos Adicionais



Livros Recomendados

- **"Small Animal Diagnostic Ultrasound"** - Para aprofundar em ultrassom e multimodalidade
- **"Veterinary MRI"** - Para detalhes técnicos avançados da Ressonância Magnética



Artigos Científicos

Pesquise em bases de dados como **PubMed** ou **SciELO** por "Veterinary MRI advances" para acessar as últimas tendências e pesquisas na área.



Cursos Online

Plataformas de educação continuada veterinária frequentemente oferecem módulos especializados sobre diagnóstico por imagem avançado e técnicas de RM.



NOTA IMPORTANTE: As informações regulatórias/legais/técnicas desta aula estão atualizadas até 2025. Consulte sempre fontes oficiais para verificar alterações.