

Aula 20 – Radiologia do Esqueleto Axial: Coluna e Crânio

Imagine um animal de estimação que, de repente, começa a mancar, a sentir dor ao ser tocado ou até mesmo a ter dificuldades para se movimentar. Como veterinários, nossa primeira missão é entender a origem desse sofrimento. Muitas vezes, a resposta está escondida dentro do corpo, em estruturas que não podemos ver a olho nu. É aí que a radiologia entra em cena, funcionando como uma janela para o interior, revelando segredos que nos guiam ao diagnóstico e ao tratamento correto.

Nesta aula, vamos mergulhar no fascinante mundo da radiologia do esqueleto axial, focando em duas das regiões mais complexas e vitais: a coluna vertebral e o crânio. Entender como interpretar as imagens dessas áreas é fundamental, pois elas abrigam o sistema nervoso central e estruturas sensoriais cruciais. Um diagnóstico preciso aqui pode significar a diferença entre a recuperação plena e a progressão de uma doença debilitante para o paciente.

Ao final deste encontro, você será capaz de identificar as principais afecções que acometem a coluna e o crânio em exames radiográficos, compreendendo as nuances do diagnóstico da doença do disco intervertebral, da espondilose deformante e de outras condições. Além disso, desenvolveremos a habilidade de avaliar radiograficamente dentes e articulações temporomandibulares, e discutiremos a importância da escolha da modalidade de imagem mais adequada para cada caso, sempre com foco na segurança e na qualidade do diagnóstico. Prepare-se para desvendar os mistérios do esqueleto axial e aprimorar sua visão diagnóstica.

Desvendando a Coluna Vertebral: O Pilar da Sustentação



Estrutura Central

Eixo que sustenta o corpo e protege a medula espinhal



Proteção Vital

Abriga o sistema nervoso central e permite movimentos



Diagnóstico Essencial

Radiologia revela alterações invisíveis ao exame físico

A coluna vertebral é muito mais do que uma pilha de ossos; ela é o eixo central que sustenta o corpo, protege a medula espinhal e permite uma gama impressionante de movimentos. Quando algo dá errado nessa estrutura, as consequências podem ser devastadoras para o animal, variando de dor leve a paralisia completa. Por isso, a radiologia da coluna é uma ferramenta diagnóstica indispensável, permitindo-nos visualizar as vértebras, os espaços discais e, indiretamente, a integridade da medula.

No entanto, interpretar uma radiografia da coluna não é como ler um livro aberto. É preciso um olhar treinado para diferenciar variações anatômicas normais de sinais patológicos sutis. Pense na coluna como uma série de elos de uma corrente: cada elo (vértebra) e cada conexão (disco intervertebral) precisa estar em perfeita harmonia para que a corrente funcione sem falhas. Se um elo se deforma ou uma conexão se rompe, toda a estrutura é comprometida.

Técnicas Radiográficas: Projeções laterais e ventrodorsais são fundamentais, complementadas por oblíquas ou estresse conforme a suspeita clínica. A qualidade da imagem depende do posicionamento correto e dos parâmetros de exposição adequados.

Nossa jornada começa com a compreensão das técnicas radiográficas adequadas para a coluna, que incluem projeções laterais e ventrodorsais, muitas vezes complementadas por oblíquas ou estresse, dependendo da suspeita clínica. A qualidade da imagem é primordial, e isso envolve desde o posicionamento correto do paciente até a escolha dos parâmetros de exposição, sempre com a segurança radiológica em mente, seguindo o princípio ALARA (As Low As Reasonably Achievable – tão baixo quanto razoavelmente exequível) para minimizar a exposição à radiação tanto do paciente quanto da equipe.

A Doença do Disco Intervertebral (DDIV): O Inimigo Silencioso

A Doença do Disco Intervertebral (DDIV) é, sem dúvida, uma das afecções mais comuns e desafiadoras da coluna vertebral em pequenos animais, especialmente em raças condrodistróficas como Dachshunds e Poodles. Ela ocorre quando os discos, que funcionam como amortecedores entre as vértebras, degeneram e perdem sua capacidade de absorver impacto, podendo herniar ou protruir para dentro do canal vertebral, comprimindo a medula espinhal. Imagine um pneu que, com o tempo, perde sua elasticidade e começa a vazar ou a se deformar, afetando a estabilidade do veículo.

01

Estreitamento do Espaço Intervertebral

Redução visível da distância entre vértebras adjacentes

02

Mineralização do Disco

Diminuição da radiopacidade indicando degeneração

03

Material Discal no Canal

Presença de material mineralizado comprimindo a medula

Radiograficamente, a DDIV pode se manifestar de diversas formas. Os sinais mais clássicos incluem o estreitamento do espaço intervertebral, a diminuição da radiopacidade do disco (indicando mineralização), e a presença de material discal mineralizado no canal vertebral. Contudo, é crucial entender que a radiografia simples tem suas limitações: ela nos mostra alterações ósseas e discas, mas não visualiza diretamente a medula espinhal ou a extensão da compressão. É como tentar entender a gravidade de um vazamento de água apenas olhando para a mancha na parede, sem ver a tubulação interna.

Por essa razão, a radiografia é frequentemente o exame de triagem inicial. Se houver forte suspeita de DDIV e a radiografia simples for inconclusiva ou não fornecer informações suficientes para o planejamento cirúrgico, outras modalidades de imagem, como a mielografia, a tomografia computadorizada (TC) ou a ressonância magnética (RM), tornam-se indispensáveis. A integração multimodal é a chave para um diagnóstico completo e preciso, permitindo-nos escolher a melhor ferramenta para cada etapa da investigação.

Quadro Comparativo: Modalidades de Imagem na DDIV

Modalidade	Âmbito/Aplicação	Base/Origem	Exemplo
Radiografia	Triagem inicial, avaliação óssea e de espaço discal	Raios-X, densidade tecidual	Estreitamento de espaço discal, mineralização de disco
Mielografia	Avaliação da compressão medular indireta	Contraste injetado no espaço subaracnoide	Desvio da coluna de contraste indicando compressão medular
Tomografia Computadorizada (TC)	Detalhe ósseo superior, visualização de material discal	Raios-X, reconstrução 3D	Identificação precisa de material discal mineralizado no canal vertebral
Ressonância Magnética (RM)	Padrão-ouro para tecidos moles, visualização da medula	Campos magnéticos e ondas de rádio	Visualização direta da compressão medular, edema e inflamação

Espondilose Deformante e Outras Afecções da Coluna

Espondilose Deformante

Além da DDIV, a coluna vertebral pode ser acometida por uma série de outras condições que, embora muitas vezes menos dramáticas, são igualmente importantes de serem reconhecidas. A **espondilose deformante** é uma delas, caracterizada pela formação de osteófitos (pontes ósseas) nas margens ventrais e laterais dos corpos vertebrais. Pense nisso como o corpo tentando estabilizar uma área que percebe como instável, criando "reforços" ósseos. Embora frequentemente assintomática, em casos avançados pode causar rigidez e dor.

Outras afecções incluem a **espondilomielopatia cervical caudal (Síndrome de Wobbler)**, comum em cães de grande porte, onde a compressão da medula espinhal na região cervical leva a uma marcha cambaleante. Temos também as **fraturas e luxações vertebrais**, geralmente resultantes de traumas, que exigem avaliação radiográfica imediata e cuidadosa para determinar a extensão do dano e a estabilidade da coluna. Em filhotes, a **hemivértebra** (uma vértebra malformada) pode causar deformidades e compressão medular.

Correlação Clínica: Um osteófito discreto em um cão idoso pode ser um achado incidental, enquanto uma fratura sutil em um animal com dor aguda é uma emergência. A radiologia nos dá a imagem, mas é o raciocínio clínico que a transforma em diagnóstico.

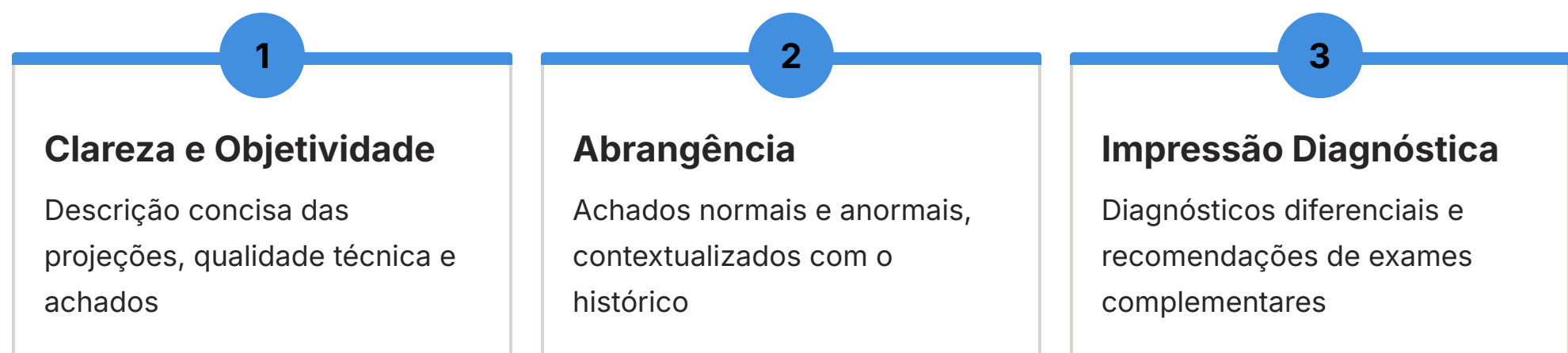
A interpretação dessas condições exige não apenas o reconhecimento dos sinais radiográficos, mas também a correlação com o histórico clínico e os achados do exame físico. Um osteófito discreto em um cão idoso pode ser um achado incidental, enquanto uma fratura sutil em um animal com dor aguda é uma emergência. A radiologia nos dá a imagem, mas é o raciocínio clínico que a transforma em diagnóstico.

Outras Condições

- **Espondilomielopatia cervical caudal (Síndrome de Wobbler):** Comum em cães de grande porte, compressão medular cervical
- **Fraturas e luxações vertebrais:** Resultantes de traumas, exigem avaliação imediata
- **Hemivértebra:** Vértebra malformada em filhotes, pode causar deformidades

A Importância do Laudo Radiográfico na Coluna

Um exame radiográfico, por mais bem executado que seja, só atinge seu potencial máximo quando acompanhado de um laudo detalhado e preciso. O laudo é a ponte entre a imagem e a decisão clínica, traduzindo os achados visuais em linguagem médica compreensível e orientando o próximo passo. Ele não é apenas uma descrição do que se vê, mas uma interpretação contextualizada, que integra as informações do paciente e as tendências atuais da medicina veterinária.



Um bom laudo deve ser claro, conciso e objetivo, mas também abrangente. Ele deve descrever as projeções realizadas, a qualidade técnica do exame, os achados normais e anormais, e, crucialmente, uma impressão diagnóstica ou lista de diagnósticos diferenciais. No contexto da coluna, isso significa não apenas apontar um estreitamento discal, mas considerar se há sinais de mineralização, espondilose associada, ou se a imagem sugere a necessidade de exames complementares, como uma TC ou RM.

"A integração de informações atualizadas é vital. O laudo é uma peça fundamental no quebra-cabeça do diagnóstico, um documento que reflete não só o que foi visto, mas também o raciocínio clínico por trás da observação."

A integração de informações atualizadas é vital. Por exemplo, mencionar a importância da escolha multimodal para a DDIV ou a relevância de protocolos como AFAST/TFAST (mesmo que mais aplicados ao ultrassom, eles exemplificam a mentalidade de diagnóstico rápido e direcionado que pode influenciar a decisão de qual imagem fazer primeiro) demonstra uma abordagem moderna. O laudo é, portanto, uma peça fundamental no quebra-cabeça do diagnóstico, um documento que reflete não só o que foi visto, mas também o raciocínio clínico por trás da observação.

Avaliação Radiográfica do Crânio: Uma Caixa de Segredos

O crânio é uma estrutura óssea complexa e fascinante, que protege o cérebro e abriga os órgãos dos sentidos. Sua avaliação radiográfica, no entanto, é notoriamente desafiadora devido à sobreposição de inúmeras estruturas ósseas. É como tentar encontrar um objeto específico em uma gaveta cheia de ferramentas: a sobreposição pode esconder detalhes importantes. Por isso, a obtenção de múltiplas projeções e a compreensão da anatomia tridimensional são essenciais.



Múltiplas Projeções

Laterais, ventrodorsais, oblíquas e específicas para bulas, seios e ATM



Desafio da Sobreposição

Estruturas ósseas complexas exigem perspectivas variadas



Proteção Vital

Abriga cérebro e órgãos sensoriais cruciais

As projeções radiográficas do crânio variam amplamente dependendo da área de interesse. Projeções laterais, ventrodorsais (ou dorsoventrais) e oblíquas são as mais comuns, mas podem ser complementadas por projeções específicas para a bula timpânica, seios paranasais ou articulações temporomandibulares. Cada projeção oferece uma perspectiva única, ajudando a "separar" as estruturas sobrepostas e a revelar patologias que poderiam passar despercebidas em uma única vista.

Indicações para Radiografias de Crânio

- **Traumas:** Fraturas e lesões ósseas
- **Doenças neurológicas:** Tumores, hidrocefalia
- **Infecções:** Otites médias/internas, sinusites
- **Problemas dentários:** Avaliação de raízes e estruturas periodontais

As indicações para radiografias de crânio são diversas, incluindo traumas (fraturas), doenças neurológicas (tumores, hidrocefalia), infecções (otites médias/internas, sinusites), e problemas dentários. Embora a radiografia simples seja um excelente ponto de partida para avaliar alterações ósseas grosseiras, para detalhes de tecidos moles ou lesões sutis, a tomografia computadorizada (TC) e a ressonância magnética (RM) são frequentemente superiores, oferecendo uma visão tridimensional e de maior contraste.

Fraturas e Tumores Cranianos: Desafios Diagnósticos

Fraturas Cranianas

As fraturas cranianas são eventos traumáticos que exigem atenção imediata. A radiografia pode revelar a localização e a extensão da fratura, se há deslocamento ósseo ou se fragmentos estão imprensados. No entanto, fraturas lineares sem deslocamento podem ser difíceis de visualizar em radiografias simples devido à sobreposição. Nesses casos, a TC é a modalidade de escolha, oferecendo uma sensibilidade muito maior para detectar pequenas fissuras e avaliar o envolvimento de estruturas cerebrais.

Tumores Cranianos

Tumores cranianos, por outro lado, podem ser primários (originários do próprio crânio) ou secundários (metástases de outros locais). Radiograficamente, eles podem se manifestar como áreas de lise óssea (destruição), proliferação óssea (crescimento anormal) ou uma combinação de ambos. A localização e o padrão da lesão podem dar pistas sobre a natureza do tumor. Por exemplo, um osteossarcoma pode causar uma lesão lítica e proliferativa agressiva.



Radiografia

Identificação inicial de anormalidades ósseas



TC/RM

Caracterização completa e extensão da lesão



Diagnóstico

Diferenciação entre benigno, maligno e infecção

A diferenciação entre lesões benignas e malignas, ou entre um tumor e uma infecção óssea (osteomielite), pode ser um desafio apenas com radiografias. A TC e a RM são cruciais para a caracterização completa dessas lesões, permitindo avaliar a extensão para os tecidos moles adjacentes e o envolvimento cerebral. A radiografia, contudo, continua sendo a primeira linha para identificar a presença de uma anormalidade óssea e direcionar a investigação.

Avaliação Radiográfica dos Dentes: Mais que um Sorriso

A saúde bucal é um pilar fundamental da saúde geral dos animais, e a radiografia dentária é uma ferramenta indispensável para avaliar as estruturas que não são visíveis a olho nu. Pense na boca como um iceberg: a parte que vemos é apenas a ponta. A maior parte do dente, incluindo a raiz, o osso alveolar e o ligamento periodontal, está escondida sob a gengiva e só pode ser adequadamente avaliada por meio de imagens.

Doença Periodontal

Reabsorção óssea, perda óssea alveolar

Fraturas Dentárias

Especialmente envolvendo raízes

Dentes Impactados

Não erupcionados ou mal posicionados

Lesões Endodônticas

Abscessos periapicais

Reabsorção Dentária

Comum em felinos

Avaliação Pré-Extração

Planejamento cirúrgico adequado

As indicações para radiografias dentárias são amplas: doença periodontal (reabsorção óssea, perda óssea), fraturas dentárias (especialmente as que envolvem a raiz), dentes não erupcionados ou impactados, lesões endodônticas (abscessos periapicais), reabsorção dentária felina e avaliação pré-extração. Uma radiografia dentária de qualidade exige equipamentos específicos (geralmente intraorais) e técnicas de posicionamento precisas para minimizar a distorção e a sobreposição.

- ☐ **Sinais Radiográficos Importantes:** Perda óssea alveolar aparece como diminuição da densidade óssea ao redor da raiz. Abscessos periapicais são vistos como áreas radiolúcidas (escuras) na ponta da raiz.

A interpretação das radiografias dentárias requer conhecimento detalhado da anatomia dentária normal e das variações patológicas. Por exemplo, a perda óssea alveolar, um sinal comum de doença periodontal, aparece como uma diminuição da densidade óssea ao redor da raiz do dente. Um abscesso periapical, por sua vez, pode ser visto como uma área radiolúcida (escura) na ponta da raiz. A radiologia dentária é uma especialidade em si, mas o conhecimento básico é crucial para qualquer veterinário.

Articulação Temporomandibular (ATM): A Conexão Essencial

A Articulação Temporomandibular (ATM) é a "dobradiça" que conecta a mandíbula ao crânio, permitindo a abertura e o fechamento da boca. Embora seja uma articulação relativamente pequena, sua função é vital para a alimentação e a vocalização. Problemas na ATM podem causar dor intensa, dificuldade para mastigar, desvio da mandíbula e até mesmo luxações. A avaliação radiográfica da ATM pode ser desafiadora devido à sua localização e à sobreposição com outras estruturas cranianas.

Projeções Específicas

- Oblíquas laterais
- Ventrodorsal com boca aberta
- Objetivo: isolar a articulação

Avaliação

- Congruência articular
- Presença de osteófitos
- Esclerose óssea
- Sinais de luxação ou subluxação

Para visualizar a ATM adequadamente, são necessárias projeções específicas, como as oblíquas laterais ou a projeção ventrodorsal com a boca aberta. O objetivo é tentar isolar a articulação o máximo possível para avaliar a congruência articular, a presença de osteófitos, esclerose óssea, ou sinais de luxação ou subluxação. Pense na ATM como uma porta que precisa abrir e fechar suavemente; se a dobradiça está enferrujada ou desalinhada, o movimento será doloroso e restrito.

Osteoartrite

Degeneração articular progressiva

Luxações

Deslocamento completo da articulação

Fraturas

Côndilo mandibular ou processo zigomático

Neoplasias

Menos frequentes, mas possíveis

As afecções mais comuns da ATM incluem a osteoartrite (degeneração articular), luxações (deslocamento completo da articulação), fraturas do côndilo mandibular ou do processo zigomático, e, menos frequentemente, neoplasias. Em casos de suspeita de doença da ATM, a radiografia é um bom ponto de partida, mas a TC é frequentemente recomendada para uma avaliação mais detalhada, especialmente para identificar pequenas fraturas, erosões ósseas ou alterações degenerativas sutis.

Segurança Radiológica e Controle de Qualidade: Pilares da Prática Moderna

Princípio ALARA

As Low As Reasonably Achievable – Tão baixo quanto razoavelmente exequível

A radiologia veterinária, como qualquer área que envolve radiação ionizante, exige um compromisso inabalável com a segurança. O princípio ALARA (As Low As Reasonably Achievable) deve guiar todas as nossas ações, garantindo que a dose de radiação seja a menor possível para o paciente, para a equipe e para o ambiente, sem comprometer a qualidade diagnóstica. Isso significa usar equipamentos de proteção individual (EPIs) adequados, como aventais e luvas plumbíferas, e manter distância do feixe primário.

1

EPIs Adequados

Aventais e luvas plumbíferas obrigatórios

2

Distância do Feixe

Manter-se afastado do feixe primário

3

Calibração Regular

Verificação dos equipamentos

4

Qualidade da Imagem

Evitar repetições desnecessárias

Além da segurança, o controle de qualidade dos equipamentos radiográficos é fundamental para garantir a obtenção de imagens diagnósticas consistentes e de alta qualidade. Um equipamento mal calibrado ou com manutenção inadequada pode produzir imagens subexpostas, superexpostas ou com artefatos, levando a diagnósticos errôneos e à necessidade de repetir exames, o que aumenta desnecessariamente a exposição à radiação.

"O controle de qualidade envolve verificações regulares da calibração do aparelho, da integridade dos filmes ou detectores digitais, e da qualidade do processamento da imagem. É como a manutenção preventiva de um carro: se você não verificar os freios e o óleo regularmente, o desempenho e a segurança serão comprometidos."

O controle de qualidade envolve verificações regulares da calibração do aparelho, da integridade dos filmes ou detectores digitais, e da qualidade do processamento da imagem. É como a manutenção preventiva de um carro: se você não verificar os freios e o óleo regularmente, o desempenho e a segurança serão comprometidos. A prática moderna da radiologia exige não apenas conhecimento técnico, mas também uma cultura de segurança e excelência.

Integração Multimodal: Escolhendo a Melhor Lente

No cenário atual da medicina veterinária, a radiografia simples é apenas uma das muitas ferramentas disponíveis no arsenal de diagnóstico por imagem. A verdadeira arte reside em saber quando e como integrar diferentes modalidades – Raio-X, Ultrassom, Tomografia Computadorizada (TC) e Ressonância Magnética (RM) – para obter a imagem mais completa e precisa possível. Pense em cada modalidade como uma lente diferente, cada uma revelando um aspecto único do problema.

Radiografia

Avaliação inicial de estruturas ósseas e alterações grosseiras



Ressonância Magnética

Insuperável para detalhes de tecidos moles e medula espinhal



Ultrassom

Avaliação de tecidos moles adjacentes e guia de procedimentos



Tomografia Computadorizada

Visualização 3D de estruturas ósseas complexas



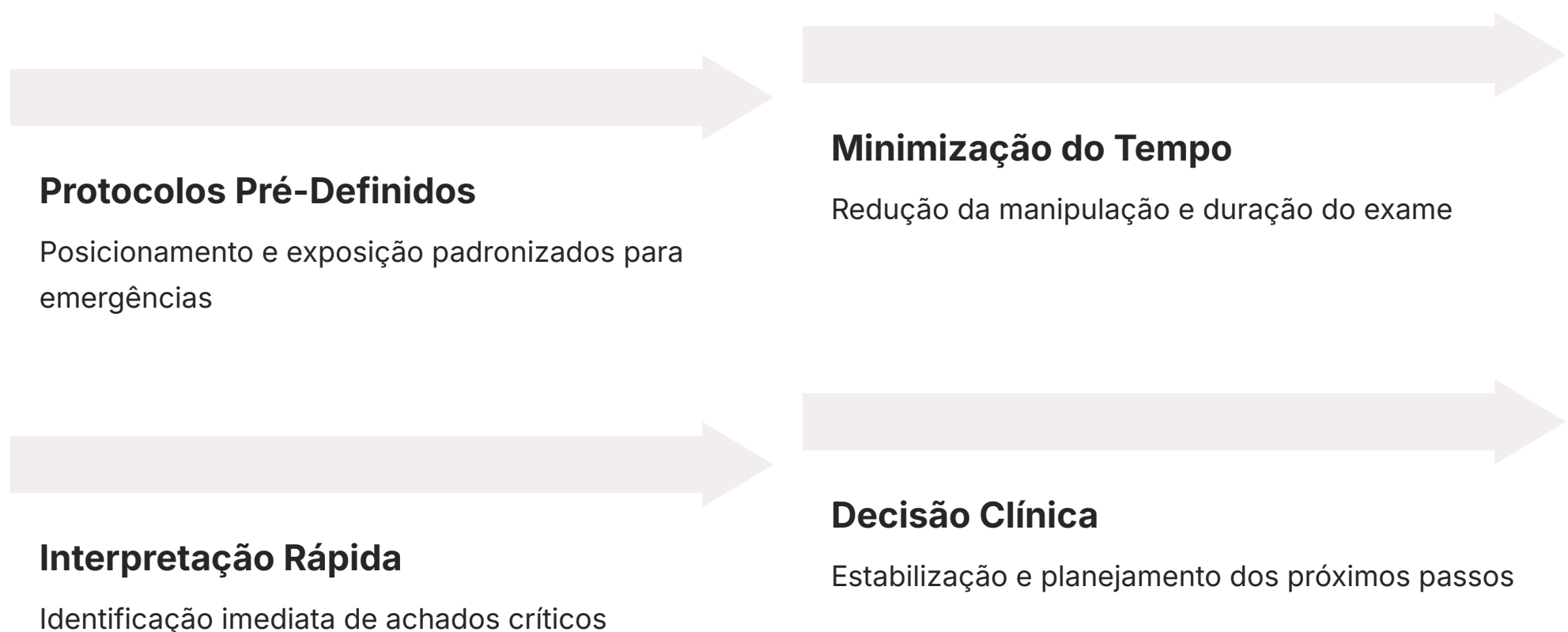
Para o esqueleto axial, a radiografia é excelente para uma avaliação inicial de estruturas ósseas e para identificar alterações grosseiras. No entanto, para detalhes de tecidos moles (medula espinhal, ligamentos, músculos), a RM é insuperável. Para uma visualização tridimensional de estruturas ósseas complexas (como o crânio ou vértebras com fraturas), a TC oferece uma clareza superior. O ultrassom, embora menos utilizado diretamente no esqueleto axial para estruturas profundas, pode ser útil para avaliar tecidos moles adjacentes ou para guiar procedimentos.

Exemplo Prático: Um cão com dor cervical aguda e sinais neurológicos pode começar com radiografia para descartar fraturas óbvias. Se a suspeita de DDIV for alta, uma RM seria o próximo passo lógico para avaliar a compressão medular.

A escolha da modalidade depende da suspeita clínica, da localização da lesão, da disponibilidade do equipamento e do custo. Por exemplo, um cão com dor cervical aguda e sinais neurológicos pode começar com uma radiografia para descartar fraturas óbvias, mas se a suspeita de DDIV for alta, uma RM seria o próximo passo lógico para avaliar a compressão medular. A integração multimodal não é apenas uma tendência, é a prática moderna que otimiza o diagnóstico e o plano terapêutico.

Protocolos Rápidos: Acelerando o Diagnóstico em Emergências

Embora AFAST (Focused Assessment with Sonography for Trauma) e TFAST (Thoracic Focused Assessment with Sonography for Trauma) sejam protocolos de ultrassom, eles exemplificam uma mentalidade crucial na medicina de emergência: a necessidade de diagnósticos rápidos e direcionados. Essa filosofia se estende a todas as modalidades de imagem, incluindo a radiologia do esqueleto axial. Em situações de trauma, por exemplo, a capacidade de obter radiografias de coluna e crânio de forma eficiente e segura pode ser vital.



A aplicação dessa mentalidade na radiologia do esqueleto axial significa ter protocolos de posicionamento e exposição pré-definidos para situações de emergência, minimizando o tempo de manipulação do paciente e a duração do exame. Isso é particularmente importante em animais com suspeita de instabilidade vertebral ou traumatismo craniano, onde qualquer movimento inadequado pode agravar a lesão.

Agilidade

Diagnósticos rápidos e direcionados em situações críticas

Qualidade e Segurança

Nunca comprometer a precisão ou a proteção do paciente

A agilidade, contudo, nunca deve comprometer a qualidade da imagem ou a segurança. É um equilíbrio delicado entre rapidez e precisão. A familiaridade com as projeções essenciais para cada região e a capacidade de interpretar rapidamente os achados mais críticos são habilidades que se desenvolvem com a prática e o conhecimento. A meta é obter informações diagnósticas suficientes para estabilizar o paciente e planejar os próximos passos, seja um exame mais avançado ou uma intervenção cirúrgica.

A Arte da Interpretação: Além da Imagem

Interpretar uma radiografia do esqueleto axial é mais do que apenas identificar alterações; é uma arte que combina conhecimento anatômico, fisiopatológico e clínico. Cada sombra, cada densidade, cada linha na imagem conta uma parte da história do paciente. A habilidade de "ler" essa história exige prática constante e uma abordagem sistemática.

01

Avaliação da Qualidade

Posicionamento, exposição e presença de artefatos

02

Leitura Sistemática

Padrão consistente para não perder detalhes

03

Análise Específica

Coluna: alinhamento, espaços discais, integridade óssea

04

Análise Específica

Crânio: simetria, densidade, suturas, lesões focais

05

Correlação Clínica

Integração com histórico e exame físico

Comece sempre com uma avaliação geral da qualidade da imagem: está bem posicionada? A exposição está correta? Há artefatos? Em seguida, siga um padrão de leitura consistente para não perder detalhes. Para a coluna, avalie o alinhamento vertebral, a largura dos espaços discais, a integridade dos corpos vertebrais e processos. Para o crânio, observe a simetria, a densidade óssea, a integridade das suturas e a presença de lesões focais.

Lembre-se: A radiografia é uma imagem bidimensional de uma estrutura tridimensional. A sobreposição pode mascarar ou criar a ilusão de patologias. Sempre correlacione os achados radiográficos com o histórico clínico, o exame físico e os resultados de outros exames.

Lembre-se que a radiografia é uma imagem bidimensional de uma estrutura tridimensional. A sobreposição pode mascarar ou criar a ilusão de patologias. Sempre correlacione os achados radiográficos com o histórico clínico, o exame físico e os resultados de outros exames. A radiologia é uma peça do quebra-cabeça diagnóstico, e sua interpretação deve ser integrada ao quadro clínico completo para um diagnóstico preciso e um plano de tratamento eficaz.

Casos Clínicos: Aplicando o Conhecimento na Prática

Para solidificar o aprendizado, vamos considerar alguns cenários práticos que você pode encontrar na clínica. Pense em um Dachshund de 5 anos que apresenta dor intensa e paresia dos membros pélvicos. Sua primeira ação seria realizar radiografias da coluna toracolombar. Se você observar um estreitamento do espaço discal T12-T13 e material mineralizado no canal vertebral, qual seria sua principal suspeita? A Doença do Disco Intervertebral (DDIV).

Caso 1: Dachshund com Paresia

1

Apresentação: Dor intensa e paresia dos membros pélvicos

Achados Radiográficos: Estreitamento do espaço discal T12-T13, material mineralizado no canal vertebral

Suspeita Diagnóstica: Doença do Disco Intervertebral (DDIV)

Caso 2: Labrador com Rigidez

2

Apresentação: Rigidez na marcha, dificuldade para se levantar, sem sinais neurológicos agudos

Achados Radiográficos: Múltiplas pontes ósseas entre corpos vertebrais lombares, especialmente ventral

Suspeita Diagnóstica: Espondilose deformante

Caso 3: Gato com Trauma Craniano

3

Apresentação: Trauma na cabeça, sangramento nasal, dificuldade para mastigar

Achados Radiográficos: Fratura do osso maxilar ou palato, possível luxação da ATM

Suspeita Diagnóstica: Fratura craniana e/ou luxação temporomandibular

Agora, imagine um cão idoso, um Labrador Retriever, que apresenta rigidez na marcha e dificuldade para se levantar, mas sem sinais neurológicos agudos. As radiografias da coluna lombar revelam múltiplas pontes ósseas entre os corpos vertebrais, especialmente na região ventral. Este quadro é altamente sugestivo de espondilose deformante, uma condição degenerativa comum em cães mais velhos, que pode ou não ser clinicamente significativa.

Por fim, considere um gato que sofreu um trauma na cabeça e agora apresenta sangramento nasal e dificuldade para mastigar. Radiografias do crânio podem revelar uma fratura do osso maxilar ou do palato, ou até mesmo uma luxação da ATM. Em todos esses casos, a radiografia é o ponto de partida, fornecendo informações cruciais para o diagnóstico e para a decisão sobre a necessidade de exames complementares ou intervenção imediata.

O Laudo Diagnóstico: A Comunicação Efetiva

A elaboração de um laudo diagnóstico eficaz é tão importante quanto a obtenção de uma boa imagem. Ele serve como um registro formal dos achados, uma ferramenta de comunicação com o clínico e, muitas vezes, um documento legal. Um laudo bem estruturado deve ser claro, conciso e objetivo, evitando ambiguidades. Ele deve incluir:

1 Identificação do Paciente e do Exame

Nome, espécie, raça, idade, data do exame, projeções realizadas

2 Histórico Clínico Relevante

Breve resumo da queixa principal e achados do exame físico que motivaram o exame

3 Qualidade Técnica do Exame

Avaliação da adequação do posicionamento e dos parâmetros de exposição

4 Descrição dos Achados

Detalhes sistemáticos das estruturas avaliadas, descrevendo tanto o normal quanto o anormal. Para a coluna, isso incluiria alinhamento, espaços discais, corpos vertebrais, processos. Para o crânio, simetria, densidade óssea, seios, bulas, dentes

5 Impressão Diagnóstica/Conclusão


A interpretação dos achados, com diagnósticos diferenciais em ordem de probabilidade e, se possível, uma recomendação para exames complementares (TC, RM, ultrassom) ou acompanhamento

"Um laudo bem elaborado reflete não apenas a capacidade de interpretar imagens, mas também a habilidade de comunicar essa interpretação de forma eficaz, contribuindo para o manejo ideal do paciente."

Um laudo bem elaborado reflete não apenas a capacidade de interpretar imagens, mas também a habilidade de comunicar essa interpretação de forma eficaz, contribuindo para o manejo ideal do paciente.

Tendências e Futuro da Radiologia do Esqueleto Axial

O campo da radiologia veterinária está em constante evolução, impulsionado por avanços tecnológicos e uma compreensão cada vez maior das patologias. Para o esqueleto axial, algumas tendências se destacam:



Inteligência Artificial (IA) e Aprendizado de Máquina

Ferramentas de IA estão começando a ser desenvolvidas para auxiliar na detecção de lesões sutis, como fraturas hairline ou alterações precoces de DDIV, e para otimizar o fluxo de trabalho.



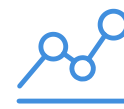Radiografia Digital Avançada

Aprimoramento contínuo dos detectores digitais, oferecendo maior resolução e menor dose de radiação.



Integração de Imagens 3D

A capacidade de reconstruir imagens 3D a partir de radiografias bidimensionais (embora com limitações) ou aprimorar a visualização de TC e RM com softwares avançados.



Telemedicina e Teleradiologia

A possibilidade de enviar imagens para especialistas em qualquer lugar do mundo para uma segunda opinião, democratizando o acesso a expertise.

Aprendizado Contínuo: Manter-se atualizado com essas tendências é crucial para qualquer profissional da área. A radiologia não é um campo estático; é um ecossistema dinâmico que exige aprendizado contínuo e adaptação às novas tecnologias e melhores práticas.

Manter-se atualizado com essas tendências é crucial para qualquer profissional da área. A radiologia não é um campo estático; é um ecossistema dinâmico que exige aprendizado contínuo e adaptação às novas tecnologias e melhores práticas. O futuro promete diagnósticos ainda mais precisos e menos invasivos, beneficiando diretamente nossos pacientes.

Síntese e Aplicação Prática

Nesta aula, navegamos pelas complexidades da radiologia do esqueleto axial, focando na coluna vertebral e no crânio. Vimos que a radiografia é uma ferramenta diagnóstica poderosa, mas com suas limitações, e que a integração com outras modalidades de imagem como TC e RM é fundamental para um diagnóstico completo, especialmente em casos de DDD, fraturas complexas ou tumores. A segurança radiológica (ALARA) e o controle de qualidade são pilares inegociáveis da prática moderna.

Radiografia como Triagem Ponto de partida para avaliação óssea e discal	Integração Multimodal TC e RM para diagnóstico completo
Segurança ALARA Proteção do paciente e da equipe	Laudo Detalhado Comunicação clara e efetiva

Em Prática:

Ao se deparar com um paciente com dor na coluna ou problemas cranianos, comece com radiografias de boa qualidade, obtendo as projeções adequadas. Analise sistematicamente as imagens, procurando por estreitamento de espaços discais, mineralização, osteófitos, fraturas ou alterações de densidade óssea. Se os achados forem inconclusivos ou se a suspeita clínica exigir mais detalhes, considere a TC ou a RM. Sempre elabore um laudo detalhado e comunique seus achados de forma clara ao clínico.

Autoavaliação

1

Questão 1

Qual das seguintes modalidades de imagem é considerada o padrão-ouro para a avaliação de tecidos moles da medula espinhal em casos de Doença do Disco Intervertebral (DDIV)?

- a) Radiografia simples
- b) Ultrassonografia
- c) Tomografia Computadorizada (TC)
- d) Ressonância Magnética (RM)

2

Questão 2

O princípio ALARA, fundamental na prática radiológica, refere-se a:

- a) Acelerar o Laudo e o Resultado do Animal
- b) As Low As Reasonably Achievable (tão baixo quanto razoavelmente exequível)
- c) Avaliação Longitudinal de Anomalias Radiográficas Articulares
- d) Análise de Lesões Articulares por Radiografia Avançada

3

Questão 3

Em uma radiografia da coluna vertebral, a espondilose deformante é caracterizada principalmente por:

- a) Estreitamento do espaço intervertebral
- b) Presença de material discal mineralizado no canal vertebral
- c) Formação de osteófitos nas margens dos corpos vertebrais
- d) Lise óssea multifocal

4

Questão 4

Qual das seguintes condições dentárias é mais provável de ser diagnosticada por radiografia intraoral do que por exame visual?

- a) Gengivite
- b) Cálculo dentário supragengival
- c) Abscesso periapical
- d) Fratura de coroa sem exposição pulpar

Gabarito: 1. d) | 2. b) | 3. c) | 4. c)

Questão Discursiva:

Descreva a importância da integração multimodal (Radiografia, TC, RM) no diagnóstico de afecções do esqueleto axial, citando um exemplo prático de como a escolha da modalidade pode impactar o plano de tratamento.


Conexão com a Próxima Aula

Próximo Tema

Na próxima aula, aprofundaremos nossos conhecimentos sobre a **Tomografia Computadorizada (TC)**, uma das modalidades de imagem mais poderosas e complementares à radiografia, explorando seus princípios e aplicações clínicas detalhadas, especialmente relevante para as estruturas complexas que vimos hoje.

Recursos Adicionais

- **Livros-texto de Radiologia Veterinária:** Para aprofundar os conceitos e ver mais exemplos de imagens
- **Artigos científicos recentes:** Para se manter atualizado sobre as últimas pesquisas e técnicas
- **Plataformas de educação continuada:** Para cursos e webinars sobre diagnóstico por imagem

 **NOTA IMPORTANTE:** As informações regulatórias/legais/técnicas desta aula estão atualizadas até 2025. Consulte sempre fontes oficiais para verificar alterações.