

# **Aula 19 – Radiologia do Esqueleto**

## **Apendicular: Fraturas e Doenças Articulares**

Imagine-se diante de um animal que chega à clínica com dor intensa, claudicando ou incapaz de apoiar um membro. A ansiedade do tutor é palpável, e a sua responsabilidade em oferecer um diagnóstico preciso e rápido é imensa. É nesse cenário que a radiologia do esqueleto apendicular se revela uma ferramenta indispensável, um verdadeiro "olho" que nos permite ver além da pele e dos músculos, desvendando os segredos ocultos nos ossos e articulações.

Esta aula é o seu guia para dominar essa arte. Não se trata apenas de identificar uma fratura, mas de compreender sua complexidade, prever seu comportamento e acompanhar sua recuperação. Vamos mergulhar nas nuances das doenças articulares degenerativas, que silenciosamente comprometem a qualidade de vida de muitos pacientes, e aprender a escolher a melhor ferramenta de imagem para cada desafio.


Ao final desta jornada, você estará apto a classificar e descrever fraturas com precisão, identificar os sinais radiográficos de consolidação óssea e suas possíveis complicações, e avaliar doenças articulares degenerativas, integrando as mais recentes tendências da medicina veterinária. Prepare-se para aprimorar seu olhar clínico e transformar a forma como você aborda os problemas ortopédicos, garantindo o melhor cuidado aos seus futuros pacientes.

# O Olhar Radiográfico sobre o Esqueleto Apendicular

Quando pensamos em radiografias, muitas vezes a primeira imagem que nos vem à mente é a de ossos. E, de fato, o esqueleto apendicular – composto pelos membros e suas cinturas – é um dos grandes protagonistas da radiologia veterinária. Contudo, ir além da simples visualização de estruturas ósseas é o verdadeiro desafio e a essência de um diagnóstico preciso. Não basta ver; é preciso interpretar as sombras, as densidades e as interações entre os tecidos.

Pense na radiografia como um mapa antigo, onde cada linha e cada mancha contam uma história. Para o olho destreinado, pode parecer apenas um emaranhado de tons de cinza. Mas para o especialista, cada variação de densidade, cada interrupção na continuidade óssea ou cada alteração no espaço articular é uma pista valiosa. É a capacidade de decifrar essas pistas que transforma uma imagem em um diagnóstico e, conseqüentemente, em um plano de tratamento eficaz.

Nesta seção, começaremos a afinar esse olhar, revisitando os princípios básicos da interpretação radiográfica aplicados especificamente aos membros. Entender como a radiação interage com os diferentes tecidos nos ajuda a compreender por que certas estruturas aparecem mais claras (radiopacas) e outras mais escuras (radiolúcidas), preparando o terreno para a identificação de patologias complexas.

 **Ponto-chave:** A interpretação radiográfica é uma habilidade que se desenvolve com prática e conhecimento anatômico profundo. Cada variação de densidade conta uma história clínica.

# Desvendando as Fraturas: Uma Classificação Essencial

Fraturas são eventos traumáticos que interrompem a continuidade óssea, e sua ocorrência é uma das principais razões para a busca por exames radiográficos em ortopedia veterinária. Contudo, dizer apenas "o animal tem uma fratura" é como dizer "o animal está doente" – é uma informação incompleta que não guia a ação. Para que a comunicação entre profissionais seja clara e o planejamento terapêutico seja adequado, precisamos de uma linguagem padronizada para descrever essas lesões.

A classificação de fraturas não é um mero exercício acadêmico; é uma ferramenta prática que nos permite entender a biomecânica da lesão, prever o potencial de cicatrização e escolher a melhor abordagem cirúrgica ou conservadora. Imagine que você é um arquiteto e precisa consertar uma estrutura danificada. Sem saber o tipo de dano – se é uma rachadura superficial, uma quebra completa ou um desabamento parcial – como você poderia planejar a restauração?

Assim, mergulharemos nos critérios que nos permitem categorizar as fraturas, desde as mais simples até as mais complexas. Começaremos pelas distinções fundamentais, como a integridade da pele e a extensão da lesão óssea, que são cruciais para a avaliação inicial e o manejo de emergência.

## Tipos Fundamentais de Fraturas

### **Fratura Fechada**

A pele sobre o local da fratura permanece intacta, minimizando o risco de contaminação externa.

### **Fratura Aberta**

Envolve uma lesão na pele e nos tecidos moles que comunica o foco da fratura com o ambiente externo. É uma emergência ortopédica devido ao alto risco de osteomielite.

### **Fratura Completa**

Atravessa toda a espessura do osso, dividindo-o em dois ou mais fragmentos distintos.

### **Fratura Incompleta**

Afeta apenas uma parte da espessura do osso, como as fraturas em "galho verde" observadas em animais jovens.

# Morfologia das Fraturas: Padrões e Implicações

A forma como um osso se quebra não é aleatória; ela é um reflexo direto das forças que atuaram sobre ele.

Entender a morfologia da fratura é como ser um detetive forense, analisando as "impressões digitais" deixadas pelo trauma. Um padrão de fratura pode indicar se a força foi de torção, compressão, tração ou flexão, o que, por sua vez, nos ajuda a compreender o mecanismo da lesão e a prever possíveis danos associados a tecidos moles.

Pense em um galho de árvore: se você o dobra, ele pode rachar de uma forma; se você o torce, ele se rompe de outra. Da mesma forma, os ossos respondem de maneiras distintas a diferentes tipos de estresse. Essa análise morfológica é vital não apenas para o diagnóstico, mas também para o planejamento cirúrgico, pois o tipo de fratura influencia diretamente a escolha da técnica e dos implantes ortopédicos.

Vamos explorar os padrões mais comuns e o que cada um deles nos revela sobre a dinâmica do trauma e as características da lesão.

## Padrões Radiográficos Comuns



### Fratura Transversa

A linha de fratura é perpendicular ao longo eixo do osso. Geralmente causada por uma força de flexão direta.



### Fratura Oblíqua

A linha de fratura forma um ângulo com o longo eixo do osso. Pode ser curta ou longa, dependendo da força.



### Fratura Espiral

A linha de fratura envolve o osso em espiral, resultado de uma força de torção. É comum em acidentes onde o membro é fixo e o corpo gira.



### Fratura Cominutiva

O osso se quebra em três ou mais fragmentos. Indica um trauma de alta energia, com grande dissipação de força.



### Fratura Segmentar

Uma fratura cominutiva onde um segmento ósseo central é completamente separado das extremidades.



### Fratura por Avulsão

Um fragmento ósseo é arrancado por uma força de tração de um tendão ou ligamento inserido. Comum em tuberosidades e epicôndilos.



### Fratura em Galho Verde

Fratura incompleta, onde um lado do osso se rompe e o outro se dobra. Típica de animais jovens com ossos mais flexíveis.

# Localização e Deslocamento: Detalhes que Importam

Além do tipo e padrão da fratura, a sua localização anatômica e o grau de deslocamento dos fragmentos são informações cruciais para o prognóstico e o plano de tratamento. Uma fratura na diáfise (corpo do osso) pode ter um manejo diferente de uma fratura que envolve uma articulação (intra-articular), por exemplo. Da mesma forma, o quanto os fragmentos ósseos se moveram em relação uns aos outros impacta diretamente a estabilidade da lesão e a dificuldade de redução.

Imagine que você está montando um quebra-cabeça. Não basta saber a forma de cada peça; você precisa saber onde ela se encaixa no quadro geral e se ela está na posição correta. No contexto das fraturas, a localização nos diz "onde" o problema está, e o deslocamento nos diz "o quão fora do lugar" os fragmentos estão. Esses detalhes são fundamentais para o cirurgião ortopédico, que precisa visualizar mentalmente a reconstrução do osso.

Vamos detalhar como descrever a localização e o deslocamento, garantindo que sua avaliação radiográfica seja completa e clinicamente relevante.


## Descrição da Localização e Deslocamento

### Localização Anatômica

- **Epifisária:** Envolve a epífise, a extremidade do osso, que em animais jovens contém a placa de crescimento.
- **Metafisária:** Ocorre na metáfise, a região entre a epífise e a diáfise.
- **Diáfisária:** Localizada na diáfise, o corpo principal do osso.

### Tipos de Deslocamento

- **Angulação:** O ângulo formado entre os eixos longitudinais dos fragmentos.
- **Rotação:** O giro de um fragmento em relação ao outro.
- **Sobreposição:** Quando um fragmento se sobrepõe ao outro, encurtando o osso.
- **Distração:** Os fragmentos estão separados, com um espaço entre eles.
- **Translação/Desvio Lateral:** O movimento lateral de um fragmento em relação ao outro.

 **Importante:** A precisão na descrição desses elementos é o que permite ao clínico tomar decisões informadas sobre a necessidade de redução (realinhamento dos fragmentos) e fixação.

# Fraturas em Crescimento: Placas Epifisárias e Salter-Harris

Animais jovens possuem uma particularidade anatômica que os torna suscetíveis a um tipo específico de fratura: as placas epifisárias, ou placas de crescimento. Essas estruturas cartilaginosas são responsáveis pelo crescimento longitudinal dos ossos e são, paradoxalmente, mais fracas que o osso adjacente e os ligamentos. Isso significa que, em um trauma, a placa de crescimento pode fraturar antes mesmo que o osso ou os ligamentos se rompam.

A identificação e classificação dessas fraturas são de suma importância, pois um diagnóstico incorreto ou um tratamento inadequado podem levar a sérias complicações, como deformidades angulares e encurtamento do membro, comprometendo permanentemente a função do animal. Imagine um jovem atleta com uma lesão na cartilagem de crescimento; o impacto em seu desenvolvimento futuro é enorme.

Para lidar com essa complexidade, utilizamos a classificação de Salter-Harris, um sistema que categoriza as fraturas epifisárias com base na sua relação com a placa de crescimento. Compreender essa classificação é fundamental para prever o prognóstico e planejar o tratamento em pacientes pediátricos.

## Classificação de Salter-Harris

01

### Tipo I

A fratura atravessa a placa de crescimento, separando a epífise da metáfise. O prognóstico é geralmente bom se a vascularização não for comprometida.

02

### Tipo II

A fratura atravessa a placa de crescimento e se estende para a metáfise, deixando um fragmento metafisário triangular. É o tipo mais comum e tem bom prognóstico.

03

### Tipo III

A fratura atravessa a placa de crescimento e se estende para a epífise, envolvendo a superfície articular. O prognóstico é mais reservado devido ao envolvimento articular.

04

### Tipo IV

A fratura atravessa a epífise, a placa de crescimento e a metáfise. Também envolve a superfície articular e tem prognóstico reservado.

05

### Tipo V

Uma lesão por compressão da placa de crescimento, que pode ser difícil de detectar radiograficamente no momento do trauma. O prognóstico é ruim, com alto risco de fechamento prematuro da placa.

# A Jornada da Consolidação Óssea: Sinais Radiográficos

Uma fratura não é o fim da história; é o começo de um processo biológico fascinante: a consolidação óssea. O corpo tem uma capacidade incrível de se reparar, e o osso não é exceção. No entanto, essa jornada de cura é complexa e pode levar semanas ou meses, dependendo de fatores como a idade do animal, o tipo de fratura e a estabilidade da fixação. Como podemos saber se o osso está se curando adequadamente?

A radiografia é nossa principal ferramenta para monitorar esse progresso. Ela nos permite observar os sinais indiretos da atividade celular e da deposição de novo tecido ósseo. Pense em um canteiro de obras: você não vê os tijolos sendo assentados individualmente, mas consegue notar o crescimento da estrutura ao longo do tempo. Da mesma forma, a radiografia nos mostra as etapas macroscópicas da reparação óssea.

Compreender os sinais radiográficos de cada fase da consolidação é crucial para avaliar a eficácia do tratamento e identificar precocemente qualquer desvio do curso normal.

## Fases da Consolidação Óssea e Seus Sinais Radiográficos



### Fase Inflamatória

**0-7 dias**

Pode haver um aumento do espaço entre os fragmentos devido ao hematoma e edema. As bordas da fratura podem parecer mais nítidas devido à reabsorção óssea inicial.



### Fase Reparadora

**1-4 semanas**

Formação do calo fibrocartilaginoso. Inicialmente radiolúcido, torna-se mais radiopaco com a deposição de cálcio, aparecendo como área de densidade aumentada ao redor do foco da fratura.



### Fase de Consolidação

**4-12 semanas ou mais**

O calo se torna mais denso e organizado, com trabéculas ósseas visíveis. A linha de fratura original começa a desaparecer. A cortical óssea é restaurada.



### Fase de Remodelação

**Meses a anos**

O calo ósseo excessivo é reabsorvido, e o osso retorna gradualmente à sua forma original, seguindo as linhas de estresse (Lei de Wolff). A medular óssea é recanalizada.

# Complicações na Consolidação: Quando o Plano Desvia

Apesar da notável capacidade de cura do corpo, nem todas as fraturas seguem um caminho de recuperação sem intercorrências. Diversos fatores podem atrapalhar o processo de consolidação óssea, levando a complicações que exigem intervenção. Reconhecer esses desvios precocemente através da radiografia é fundamental para evitar problemas crônicos e garantir o bem-estar do paciente.

Imagine que você está construindo uma casa e, de repente, percebe que as fundações não estão se assentando corretamente, ou que o cimento não está secando como deveria. Ignorar esses sinais pode levar ao colapso da estrutura. Da mesma forma, na ortopedia, a falha em identificar uma complicação na consolidação pode resultar em dor persistente, claudicação e até mesmo na necessidade de cirurgias mais complexas no futuro.

Vamos explorar as complicações mais comuns e como a radiografia nos ajuda a identificá-las, permitindo que o clínico ajuste o plano de tratamento antes que a situação se agrave.

## Sinais Radiográficos de Complicações

### União Retardada (Delayed Union)

A consolidação ocorre, mas em um tempo significativamente maior do que o esperado para o tipo de fratura e idade do paciente.

**Radiograficamente:** Persistência da linha de fratura, calo ósseo escasso ou ausente, e ausência de ponte óssea entre os fragmentos após o tempo esperado.

### Não União (Non-Union)

A consolidação óssea falha completamente, e o processo de reparo é interrompido. Pode ser viável (com calo, mas sem ponte) ou inviável (sem calo).

**Radiograficamente:** Persistência da linha de fratura, formação de um pseudoartrose (falsa articulação) com esclerose das bordas dos fragmentos e, em casos inviáveis, reabsorção óssea nas extremidades.

### Má União (Mal-Union)

A fratura consolida, mas em uma posição anatomicamente incorreta (com angulação, rotação ou encurtamento significativos).

**Radiograficamente:** Consolidação completa da fratura, mas com deformidade óssea visível, que pode afetar a função do membro.

### Osteomielite

Infecção óssea, geralmente uma complicação de fraturas abertas ou cirurgias.

**Radiograficamente:** Sinais de lise óssea (áreas radiolúcidas), esclerose óssea (áreas radiopacas), formação de sequestros (fragmentos ósseos necróticos) e involucro (osso novo ao redor do sequestro).

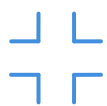# Doenças Articulares Degenerativas: O Desgaste do Tempo

As articulações são estruturas complexas, projetadas para permitir o movimento suave e sem dor. No entanto, com o tempo, trauma, predisposição genética ou sobrecarga, elas podem sofrer um processo de desgaste progressivo conhecido como doença articular degenerativa (DAD), sendo a osteoartrite (OA) a forma mais comum. Esta condição é uma das principais causas de dor crônica e claudicação em animais de companhia, impactando significativamente sua qualidade de vida.

Detectar a DAD precocemente e avaliar sua progressão é um dos grandes desafios da radiologia. Os sinais podem ser sutis no início, e a correlação entre os achados radiográficos e a gravidade dos sintomas clínicos nem sempre é linear. Pense em um carro antigo: ele pode ter alguns arranhões e amassados (sinais radiográficos), mas ainda rodar perfeitamente, ou pode parecer impecável por fora, mas ter problemas graves no motor (sintomas clínicos).

Nesta seção, vamos desvendar os sinais radiográficos característicos da osteoartrite e outras DADs, aprendendo a identificar as alterações que indicam o desgaste progressivo das articulações.

## Sinais Radiográficos da Osteoartrite (OA)



### Estreitamento do Espaço Articular

Devido à perda de cartilagem, que não é visível na radiografia, o espaço entre os ossos da articulação parece diminuído.



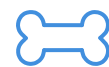### Esclerose Subcondral

Aumento da densidade óssea logo abaixo da cartilagem articular, visível como uma área mais radiopaca. É uma resposta ao aumento do estresse na superfície óssea.



### Remodelação Óssea

Alterações na forma dos ossos que compõem a articulação, como achatamento ou eburnação.



### Osteófitos

São formações ósseas novas, em forma de esporões ou bicos, que se desenvolvem nas margens articulares e nas inserções de ligamentos e cápsulas. Indicam a tentativa do corpo de estabilizar a articulação.



### Cistos Subcondrais

Pequenas áreas radiolúcidas (escuras) no osso subcondral, que podem se formar devido à necrose óssea ou invasão de fluido sinovial.



### Edema de Tecidos Moles

Embora menos específico, o inchaço dos tecidos moles ao redor da articulação pode ser um sinal de inflamação.

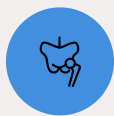
# Avaliação Radiográfica de Doenças Articulares Específicas

Embora a osteoartrite seja uma condição generalizada, algumas doenças articulares têm características radiográficas muito específicas que nos permitem diferenciá-las e, em muitos casos, identificar a causa subjacente da degeneração. O esqueleto apendicular é palco de diversas dessas condições, muitas delas com forte componente genético e de desenvolvimento.

Conhecer os padrões radiográficos dessas doenças é fundamental para um diagnóstico preciso e para a implementação de programas de controle e prevenção, especialmente em raças predispostas. Pense em um médico que, ao ver uma mancha na pele, sabe diferenciar uma pinta comum de um melanoma. Essa capacidade de distinção é o que eleva a qualidade do diagnóstico.

Vamos focar em algumas das doenças articulares mais relevantes no contexto veterinário, destacando seus achados radiográficos distintivos e a importância de sistemas de classificação padronizados.

## Exemplos de Doenças Articulares Específicas



### Displasia Coxofemoral (DCF)

Uma condição de desenvolvimento que afeta a articulação do quadril, caracterizada por frouxidão articular e subsequente degeneração.

**Radiograficamente:** Subluxação da cabeça femoral, achatamento do acetábulo, osteófitos na margem acetabular e na cabeça/colo femoral, esclerose subcondral. Existem sistemas de classificação (FCI, OFA) para graduar a gravidade.



### Displasia do Cotovelo (DCE)

Um complexo de condições que afetam a articulação do cotovelo, incluindo fragmentação do processo coronóide medial, osteocondrose dissecante (OCD) do côndilo umeral, não união do processo ancôneo e incongruência articular.

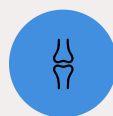**Radiograficamente:** Sinais variam conforme a condição específica, mas podem incluir osteófitos no processo ancôneo, esclerose subcondral, fragmentos ósseos livres, e incongruência entre rádio, ulna e úmero.



### Luxação Patelar

Deslocamento da patela para medial ou lateral.

**Radiograficamente:** Patela fora do sulco troclear, deformidade do fêmur distal (varo ou valgo), e alterações degenerativas secundárias.



### Osteocondrose Dissecante (OCD)

Uma doença do desenvolvimento da cartilagem articular, onde um retalho de cartilagem pode se soltar, causando dor e inflamação.

**Radiograficamente:** Lesão em forma de "cratera" no osso subcondral, esclerose subcondral, e, por vezes, um fragmento de cartilagem calcificada (corpo livre articular).

# Integração Multimodal: Escolhendo a Melhor Lente

A radiografia é, sem dúvida, a espinha dorsal da avaliação ortopédica, mas a medicina veterinária moderna nos oferece um arsenal de outras modalidades de imagem. Cada uma dessas ferramentas – ultrassom, tomografia computadorizada (TC) e ressonância magnética (RM) – atua como uma "lente" diferente, revelando aspectos distintos da anatomia e da patologia. O desafio, e a arte, é saber qual lente usar em cada situação clínica.

Não se trata de substituir a radiografia, mas de complementá-la. Pense em um fotógrafo profissional: ele não usa apenas uma lente, mas escolhe a grande angular para paisagens, a teleobjetiva para detalhes distantes e a macro para pequenos objetos. Da mesma forma, o especialista em imagem veterinária seleciona a modalidade mais adequada para responder à pergunta clínica específica, otimizando o diagnóstico e evitando exames desnecessários.

Vamos entender as forças e fraquezas de cada modalidade e como elas se integram para oferecer uma visão completa do esqueleto apendicular e seus tecidos moles associados.

## Quadro Comparativo de Modalidades de Imagem

Modalidade	Vantagens	Desvantagens	Aplicação Principal
<b>Radiografia (RX)</b>	Rápida, acessível, excelente para osso cortical	Baixa sensibilidade para tecidos moles, 3D limitado	Fraturas, luxações, osteoartrite, avaliação inicial
<b>Ultrassom (US)</b>	Tempo real, sem radiação, bom para tecidos moles	Operador-dependente, limitada por osso e ar	Tendões, ligamentos, derrames articulares, massas de tecidos moles, emergências (AFAST/TFAST)
<b>Tomografia (TC)</b>	Excelente detalhe ósseo 3D, rápida	Radiação ionizante, custo, sedação necessária	Fraturas complexas, planejamento cirúrgico, osteomielite, displasias articulares
<b>Ressonância (RM)</b>	Melhor para tecidos moles, cartilagem, medula	Custo, tempo, sedação/anestesia, artefatos	Lesões de ligamentos/meniscos, doenças da medula óssea, tumores de tecidos moles

# Técnicas Abreviadas em Emergência: A Velocidade Salva Vidas

Em situações de emergência e trauma, cada segundo conta. Um animal que chega à clínica após um acidente pode ter lesões internas graves que não são imediatamente óbvias, mas que podem ser fatais se não forem identificadas e tratadas rapidamente. Nesses momentos críticos, não há tempo para exames de imagem demorados e detalhados. É aqui que as técnicas abreviadas de ultrassonografia se tornam ferramentas indispensáveis.

Pense em um paramédico que, no local de um acidente, precisa avaliar rapidamente se há hemorragia interna ou pneumotórax. Ele não fará um exame completo, mas sim um "check-up" focado nos pontos mais críticos. Da mesma forma, na medicina veterinária de emergência, protocolos como AFAST e TFAST permitem uma avaliação rápida e não invasiva para detectar as condições mais urgentes que ameaçam a vida do paciente.

Essas técnicas, embora não sejam específicas para o esqueleto apendicular em si, são cruciais no manejo inicial do paciente traumatizado, pois permitem estabilizar o animal antes de se aprofundar nas lesões ortopédicas.

## AFAST e TFAST: Ultrassonografia Focada em Trauma

### AFAST

#### Focused Assessment with Sonography for Trauma

É um protocolo de ultrassonografia abdominal focado na detecção de líquido livre (hemorragia, urina, exsudato) em quatro ou cinco locais específicos do abdômen.

📄 **Objetivo:** Identificar rapidamente hemorragia abdominal ou outras efusões que possam indicar lesões de órgãos internos e guiar a decisão por fluidoterapia, transfusão ou cirurgia exploratória.

### TFAST

#### Thoracic Focused Assessment with Sonography for Trauma

Semelhante ao AFAST, mas focado na cavidade torácica, avaliando a presença de líquido livre (hemotórax, derrame pleural), ar livre (pneumotórax) e a condição do pericárdio.

📄 **Objetivo:** Detectar pneumotórax, hemotórax, efusão pericárdica ou derrame pleural, que são condições de risco de vida e exigem intervenção imediata.

Essas técnicas são rápidas de realizar, minimamente invasivas e podem ser feitas com o animal em estado crítico, fornecendo informações vitais para a tomada de decisões em tempo real.

# Segurança Radiológica e Qualidade: Protegendo a Todos

A radiologia é uma ferramenta diagnóstica poderosa, mas o uso de radiação ionizante carrega responsabilidades. Tanto o paciente quanto a equipe veterinária estão expostos à radiação, e é nosso dever garantir que essa exposição seja minimizada sem comprometer a qualidade diagnóstica. A segurança radiológica não é apenas uma questão de conformidade regulatória; é um compromisso ético com a saúde de todos os envolvidos.

Pense em um motorista profissional: ele não apenas sabe dirigir, mas também entende as leis de trânsito e as práticas de segurança para proteger a si mesmo, seus passageiros e outros na estrada. Da mesma forma, um profissional que opera equipamentos de raios-X deve dominar os princípios de proteção radiológica para garantir um ambiente de trabalho seguro.

Nesta seção, abordaremos as diretrizes essenciais para a proteção radiológica e a importância do controle de qualidade dos equipamentos, garantindo que cada imagem seja obtida com a máxima segurança e eficácia.

## Princípios de Proteção Radiológica (ALARA) e Controle de Qualidade

### ALARA

As Low As Reasonably Achievable - "Tão baixo quanto razoavelmente exequível"

Tempo	Distância	Blindagem
Reduzir o tempo de exposição à radiação.	Aumentar a distância da fonte de radiação (a intensidade da radiação diminui com o quadrado da distância).	Utilizar barreiras protetoras (aventais de chumbo, luvas, protetores de tireoide, biombos).

## Controle de Qualidade dos Equipamentos

Além disso, a qualidade da imagem é intrinsecamente ligada à segurança. Uma imagem de má qualidade pode exigir repetições, aumentando desnecessariamente a dose de radiação. O **controle de qualidade dos equipamentos** garante que as doses sejam consistentes e que a imagem produzida seja diagnóstica.

- **Manutenção Preventiva:** Calibração regular dos equipamentos.
- **Testes de Qualidade:** Avaliação da saída de radiação, colimação, filtração e integridade dos sistemas de imagem.
- **Treinamento da Equipe:** Conhecimento sobre posicionamento, técnicas de exposição e uso correto dos equipamentos de proteção individual (EPIs).

# A Arte do Laudo Radiográfico: Comunicando com Clareza

Uma imagem radiográfica, por mais perfeita que seja, é apenas uma parte do processo diagnóstico. O verdadeiro valor da radiologia se concretiza no **laudo radiográfico** – o documento escrito que traduz os achados visuais em linguagem clínica compreensível e acionável. Um laudo bem elaborado não apenas descreve o que foi visto, mas também interpreta esses achados no contexto clínico do paciente, oferecendo conclusões e, quando apropriado, recomendações.

Pense em um advogado que, após analisar todas as evidências, precisa apresentar um caso de forma lógica e persuasiva. Ele não apenas lista os fatos, mas os organiza, os interpreta e os conecta para construir uma narrativa coerente. Da mesma forma, o laudo radiográfico é a narrativa do que a imagem revela, um elo crucial na cadeia de comunicação entre o radiologista e o clínico responsável pelo tratamento.

Nesta seção, exploraremos a estrutura e os elementos essenciais de um laudo radiográfico eficaz, enfatizando a importância da clareza, concisão e uso de terminologia padronizada.

## Estrutura de um Laudo Radiográfico Eficaz

01

### Identificação do Paciente e Exame

Nome, espécie, raça, idade, sexo, número de identificação. Data do exame.

03

### Técnica Radiográfica

Vistas realizadas (ex: lateral, craniocaudal), tipo de equipamento (digital, analógico), parâmetros de exposição (kVp, mAs) se relevante.

05

### Interpretação/Discussão

Análise dos achados no contexto do histórico clínico, correlacionando as alterações observadas com possíveis diagnósticos diferenciais.

07

### Recomendações

Sugestões para exames adicionais (outras modalidades de imagem, exames laboratoriais), acompanhamento radiográfico ou encaminhamento a um especialista.

02

### Histórico Clínico

Breve resumo da queixa principal, sinais clínicos e informações relevantes que justifiquem o exame. Isso ajuda o radiologista a focar a interpretação.

04

### Achados (Findings)

Descrição objetiva e sistemática de todas as alterações observadas na imagem, sem interpretação neste momento. Use terminologia anatômica e radiográfica precisa. Comece pelo normal e depois descreva o anormal.

*Ex: "Fratura oblíqua completa na diáfise distal da tíbia direita, com sobreposição de 1 cm e angulação medial de 15 graus."*

06

### Conclusão/Diagnóstico Radiográfico

O diagnóstico mais provável com base nos achados radiográficos.

08

### Assinatura

Nome do radiologista ou veterinário responsável pela interpretação.

**Lembre-se:** A clareza e a objetividade são chaves para evitar mal-entendidos e garantir que o laudo seja uma ferramenta valiosa na tomada de decisões clínicas.

# Consolidação e Autoavaliação

Chegamos ao fim de nossa jornada pela radiologia do esqueleto apendicular. Vimos que a interpretação radiográfica vai muito além de identificar uma quebra; ela exige um olhar treinado para classificar fraturas, monitorar sua consolidação e reconhecer as sutilezas das doenças articulares degenerativas. Exploramos a importância de integrar diferentes modalidades de imagem, de agir com rapidez em emergências e de priorizar a segurança radiológica. Finalmente, compreendemos que a comunicação eficaz através de um laudo bem elaborado é tão crucial quanto a imagem em si.

- ❑ **Em prática:** Lembre-se que cada radiografia conta uma história. Sua capacidade de decifrá-la impactará diretamente a vida de seus pacientes. Pratique a descrição sistemática, correlacione os achados com a clínica e nunca subestime o poder de uma boa comunicação. A radiologia é uma ferramenta que, em suas mãos, pode transformar o diagnóstico e o tratamento veterinário.

## Autoavaliação

### Questão 1

Qual das seguintes classificações de fratura é mais comum em animais jovens e se caracteriza por uma quebra incompleta do osso, onde um lado se rompe e o outro se dobra?

1. Fratura cominutiva
2. Fratura espiral
3. Fratura em galho verde
4. Fratura por avulsão

### Questão 2

Um animal apresenta uma fratura que, após 8 semanas, ainda mostra uma linha de fratura clara e ausência de ponte óssea, embora haja algum calo. Qual complicação da consolidação óssea é mais provável?

1. Má união
2. Não união
3. União retardada
4. Osteomielite

### Questão 3

Qual dos seguintes achados radiográficos é mais indicativo de osteoartrite em uma articulação?

1. Aumento do espaço articular
2. Presença de osteófitos
3. Diminuição da densidade óssea subcondral
4. Ausência de remodelação óssea

### Questão 4

Em um caso de suspeita de lesão de ligamento cruzado no joelho de um cão, qual modalidade de imagem seria a mais indicada para uma avaliação detalhada dos tecidos moles?

1. Radiografia
2. Ultrassonografia
3. Tomografia Computadorizada (TC)
4. Ressonância Magnética (RM)

### Questão 5

Descreva a importância do princípio ALARA na prática radiológica veterinária e como ele pode ser aplicado no dia a dia da clínica.

## Gabarito

1. c)

2. c)

3. b)

4. d)

# Aula 20 – Radiologia do Esqueleto Axial: Coluna e Crânio

Prepare-se para explorar as complexidades das estruturas que protegem o sistema nervoso central.

---

## Recursos Adicionais

- **Livros-texto de Radiologia Veterinária**


Para aprofundar os conceitos e visualizar mais exemplos de casos.

- **Artigos Científicos Recentes**

Para se manter atualizado sobre novas técnicas e abordagens diagnósticas.

- **Plataformas Online de Imagem Veterinária**

Para praticar a interpretação de casos reais e testar seus conhecimentos.

 **NOTA IMPORTANTE:** As informações regulatórias/legais/técnicas desta aula estão atualizadas até 2025. Consulte sempre fontes oficiais para verificar alterações.