

# Aula 18 – Radiologia do Esqueleto

## Apendicular: Doenças do Desenvolvimento

Imagine a cena: um filhote de Golden Retriever, com seus oito meses de pura energia, chega ao seu consultório. O tutor, preocupado, relata que ele "cansa fácil", tem dificuldade para levantar e, às vezes, manca das patas traseiras. Esse cenário, tão comum na rotina veterinária, é o ponto de partida da nossa aula. Não estamos falando de um trauma ou de uma infecção óbvia, mas de algo mais sutil, que se desenvolveu silenciosamente enquanto o animal crescia. As doenças do desenvolvimento ósseo são como falhas na planta de um edifício em construção: os problemas aparecem quando a estrutura começa a ser exigida.

Nesta aula, nosso objetivo é transformar você em um detetive radiográfico. Ao final destes 90 minutos de estudo, você será capaz de identificar os sinais radiográficos das principais doenças do desenvolvimento que afetam o esqueleto apendicular, como as displasias coxofemoral e de cotovelo. Mais do que isso, você aprenderá a técnica de posicionamento correta – o alicerce de um diagnóstico preciso – e a classificar a gravidade dos achados, comunicando-os de forma clara e objetiva em um laudo estruturado.

Nossa jornada nos levará através das articulações mais desafiadoras, como o quadril e o cotovelo, onde um milímetro de desalinhamento pode definir o futuro do paciente. Exploraremos condições como a necrose asséptica da cabeça do fêmur e a panosteíte, entendendo como o crescimento acelerado de certas raças pode predispor a esses problemas. Este conhecimento não é apenas teórico; ele impacta diretamente a qualidade de vida dos animais, guiando decisões terapêuticas que vão desde o manejo clínico até intervenções cirúrgicas complexas.

# O Alicerce do Diagnóstico: Por Que o Posicionamento é Crucial?

📌 **Ponto-chave:** Um posicionamento inadequado pode mascarar lesões graves ou criar artefatos que levam a um diagnóstico equivocado.

Antes de mergulharmos nas patologias, precisamos falar sobre o fundamento de todo diagnóstico radiográfico de qualidade: o posicionamento. Muitos veem essa etapa como um mero detalhe técnico, mas a verdade é que um posicionamento inadequado pode mascarar lesões graves ou, pior, criar artefatos que levam a um diagnóstico equivocado. É como tentar ler um livro com as páginas tortas e sobrepostas; a informação está ali, mas a forma como você a acessa compromete toda a interpretação. Um diagnóstico preciso começa com uma imagem impecável.

Pense no técnico de radiologia como um fotógrafo de estúdio especializado em retratos de arquitetura. O objetivo não é apenas capturar a imagem do "edifício" (o osso ou a articulação), mas fazê-lo de ângulos específicos, com iluminação e enquadramento perfeitos, para revelar sua verdadeira estrutura, simetria e possíveis falhas. Uma pequena rotação do paciente, análoga a uma leve mudança no ângulo da câmera, pode distorcer as relações articulares e levar a conclusões erradas sobre a congruência da articulação coxofemoral ou do cotovelo. Portanto, dominar o posicionamento não é um luxo, é uma necessidade absoluta.

## Sedação/Anestesia

Indispensável para imobilidade completa e relaxamento muscular

## Simetria

Garante avaliação fidedigna das relações articulares

## Precisão

Investimento essencial para diagnóstico correto

Na prática, isso significa que a sedação ou anestesia geral do paciente é, na maioria das vezes, indispensável para exames de diagnóstico de doenças do desenvolvimento. A completa imobilidade e o relaxamento muscular que elas proporcionam são os únicos caminhos para obter a simetria e a extensão necessárias para uma avaliação fidedigna. É um investimento em precisão. Ao longo desta aula, para cada doença, discutiremos não apenas "o que procurar", mas, fundamentalmente, "como preparar o cenário" para que os achados se revelem de forma clara e inequívoca.

# Displasia Coxofemoral: A Saga do Encaixe Imperfeito

A displasia coxofemoral é, talvez, a mais famosa e temida das doenças do desenvolvimento. Começa com uma história de frouxidão. Imagine uma bola (a cabeça do fêmur) dentro de uma taça (o acetábulo). Em uma articulação saudável, a bola se encaixa perfeitamente na taça, permitindo um movimento suave e estável. Na displasia, essa relação é instável. A taça é mais rasa e a bola não fica firme, gerando um movimento anormal, uma microinstabilidade a cada passo que o animal dá.

01

## Frouxidão Articular

Instabilidade inicial entre cabeça femoral e acetábulo

02

## Microinstabilidade Crônica

Movimento anormal a cada passo do animal

03

## Inflamação e Sinovite

Estresse na cápsula articular causa inflamação

04

## Erosão da Cartilagem

Desgaste progressivo da superfície articular

05

## Osteoartrose

Doença articular degenerativa dolorosa e incapacitante

Essa frouxidão articular crônica é o verdadeiro vilão da história. É ela que inicia uma cascata de eventos devastadores para a articulação. Pense nisso como um pneu desalinhado em um carro. No início, o problema é sutil, mas com o tempo, o desgaste irregular se torna severo, danificando não apenas o pneu, mas todo o sistema de suspensão. Na articulação, essa "trepidação" constante causa estresse na cápsula articular, inflamação (sinovite), erosão da cartilagem e, finalmente, leva ao desenvolvimento de uma doença articular degenerativa (osteoartrose) dolorosa e incapacitante.

*"O papel da radiografia é duplo: confirmar a suspeita clínica e graduar a severidade do problema. É uma ferramenta prognóstica e, em muitos casos, um pré-requisito para fins de certificação de reprodutores."*

O que buscamos na imagem é a evidência dessa instabilidade e as consequências dela. Não vemos a frouxidão diretamente, mas vemos suas "pegadas" na estrutura óssea: a subluxação da cabeça femoral, o rasamento do acetábulo e as alterações degenerativas que se instalam com o tempo. Entender esses sinais é como aprender a ler o diário de uma articulação doente.

# A Radiografia Padrão: Revelando a Displasia Coxofemoral

## Técnica de Posicionamento

Para investigar a displasia coxofemoral, a projeção padrão-ouro é a ventrodorsal com extensão dos membros pélvicos. É nesta imagem que a maior parte da avaliação acontece. A técnica exige precisão cirúrgica: o paciente deve estar em decúbito dorsal, perfeitamente reto, com a pelve simétrica. Os membros pélvicos são tracionados caudalmente, paralelos entre si e paralelos à mesa, e rotacionados medialmente até que as patelas estejam centralizadas sobre os côndilos femorais.

<b>1</b>	<b>2</b>	<b>3</b>
<b>Decúbito Dorsal</b> Paciente perfeitamente reto com pelve simétrica	<b>Tração Caudal</b> Membros paralelos entre si e à mesa	<b>Rotação Medial</b> Patelas centralizadas sobre os côndilos femorais

## Por Que Tanta Exigência?

Cada detalhe tem um propósito. A simetria pélvica, que verificamos observando se os forames obturadores estão com o mesmo formato e tamanho, garante que não estamos avaliando uma articulação de forma oblíqua, o que falsearia a cobertura acetabular. A rotação medial dos fêmures é crucial para projetar o colo femoral em todo o seu comprimento, permitindo uma avaliação correta do ângulo de inclinação e evitando que a sobreposição de estruturas mascare achados importantes. É uma coreografia precisa para obter uma única imagem informativa.

## Análise Radiográfica

Uma vez obtida a radiografia perfeita, a análise começa. O primeiro passo é avaliar a congruência articular. Idealmente, menos de 50% da cabeça femoral deveria estar fora do acetábulo. Procuramos por uma subluxação, que é o deslocamento parcial da cabeça femoral. Em seguida, observamos o acetábulo: ele está profundo e côncavo ou raso e aplainado? Buscamos também por sinais de osteoartrose, como a presença de osteófitos no colo femoral ou na borda acetabular. Um sinal precoce e importante é a **Linha de Morgan**, uma pequena formação osteofítica no local de inserção da cápsula articular no colo femoral, indicando instabilidade.

<b>Congruência Articular</b> Menos de 50% da cabeça femoral fora do acetábulo
<b>Sinais de Osteoartrose</b> Osteófitos no colo femoral ou borda acetabular

<b>Profundidade Acetabular</b> Acetábulo profundo e côncavo vs. raso e aplainado
<b>Linha de Morgan</b> Formação osteofítica precoce indicando instabilidade

# Classificando a Severidade: Os Sistemas OFA e FCI

Após identificar os sinais de displasia, o próximo passo é quantificar a gravidade. Isso é fundamental para o prognóstico, para o planejamento terapêutico e para os programas de controle genético. Dois dos sistemas de classificação mais utilizados no mundo são o da *Orthopedic Foundation for Animals* (OFA), mais comum nos Estados Unidos, e o da *Fédération Cynologique Internationale* (FCI), amplamente adotado na Europa e no Brasil. Embora os critérios sejam semelhantes, as categorias de classificação diferem.

**Analogia:** Pense nesses sistemas como escalas de intensidade de um terremoto. Eles não apenas dizem que o terremoto (a displasia) ocorreu, mas também medem sua magnitude e o potencial de dano.

## Ângulo de Norberg

O **ângulo de Norberg** é uma medida objetiva importante. Ele é formado por uma linha que conecta o centro das duas cabeças femorais e outra linha que vai do centro de uma cabeça femoral até a borda craniolateral do acetábulo correspondente. Ângulos maiores que  $105^\circ$  são considerados normais, enquanto ângulos menores indicam um acetábulo mais raso e maior risco de subluxação. A elaboração do laudo deve ser estruturada, descrevendo cada um desses achados de forma sistemática para, ao final, chegar a uma classificação conclusiva, como "Displasia coxofemoral grau D (moderada) à direita e grau C (leve) à esquerda".

## Classificação FCI

Grau	Descrição	Ângulo de Norberg	Principais Achados Radiográficos
A	Normal	$> 105^\circ$	Cabeça femoral bem encaixada, congruência perfeita.
B	Articulação de Transição	$\approx 105^\circ$	Leve subluxação, mas congruência ainda boa.
C	Displasia Leve	$\approx 100^\circ$	Subluxação evidente, acetábulo raso.
D	Displasia Moderada	$\approx 90^\circ$	Subluxação marcada, sinais de osteoartrose inicial.
E	Displasia Grave	$< 90^\circ$	Luxação ou subluxação grave, deformidades ósseas.

# Displasia de Cotovelo: Um Quebra-Cabeça Complexo

Se a displasia coxofemoral é uma história sobre um encaixe imperfeito, a displasia de cotovelo é um drama envolvendo um crescimento assíncrono. A articulação do cotovelo é uma obra de engenharia complexa, formada pelo encaixe de três ossos: o úmero, o rádio e a ulna. Para que o movimento seja perfeito, esses três ossos precisam crescer em um ritmo perfeitamente sincronizado. Imagine três construtores levantando paredes que precisam se encontrar no topo com precisão milimétrica. Se um deles trabalhar um pouco mais rápido ou mais devagar, as paredes não se encontrarão corretamente, gerando instabilidade e pontos de estresse.

*"Essa falta de sincronia no crescimento, ou incongruência articular, é a raiz da maioria dos problemas que englobamos sob o termo 'displasia de cotovelo'."*

## As Quatro Manifestações Principais



### **NUPA**

Não União do Processo Ancôneo



### **FPC**

Fragmentação do Processo Coronoide Medial



### **OCD**

Osteocondrite Dissecante do Côndilo Umeral Medial



### **Incongruência**

Incongruência Articular

Essa condição não é uma doença única, mas sim um conjunto de quatro manifestações principais que podem ocorrer isoladamente ou em combinação: a não união do processo ancôneo (NUPA), a fragmentação do processo coronoide medial (FPC), a osteocondrite dissecante (OCD) do côndilo umeral medial, e a própria incongruência articular.

O desafio diagnóstico aqui é maior do que no quadril. A anatomia tridimensional complexa e a sobreposição de estruturas ósseas na radiografia bidimensional exigem múltiplas projeções para desvendar o que está acontecendo. É como tentar entender o funcionamento de um motor complexo olhando apenas uma foto. Você precisa de vistas de diferentes ângulos para montar o quebra-cabeça. Por isso, o estudo radiográfico do cotovelo é, por padrão, mais extenso e detalhado.

# As Projeções Essenciais para o Cotovelo

Para desvendar os mistérios do cotovelo displásico, um protocolo radiográfico mínimo geralmente inclui duas projeções ortogonais: a mediolateral e a craniocaudal. No entanto, para uma avaliação completa, projeções adicionais são frequentemente necessárias, especialmente a mediolateral com o cotovelo em flexão máxima. Cada uma dessas "fotos" nos dá uma peça diferente do quebra-cabeça diagnóstico.



## Mediolateral Neutra

Cotovelo a 90°: avaliação geral e osteoartrose



## Mediolateral Fletida

Flexão máxima: diagnóstico de NUPA



## Craniocaudal

Incongruência e OCD do côndilo umeral

## Detalhamento das Projeções

### Mediolateral Neutra

A projeção **mediolateral com o cotovelo em posição neutra (cerca de 90 graus)** é ótima para uma avaliação geral da articulação, incluindo a busca por sinais de doença articular degenerativa, como osteófitos.

### Mediolateral Fletida

Já a projeção **mediolateral em flexão máxima** é a estrela do show para diagnosticar a não união do processo ancôneo (NUPA). Nessa posição, o processo ancôneo se projeta livremente, sem sobreposição.

### Craniocaudal

A projeção **craniocaudal** é fundamental para avaliar a incongruência articular e procurar por lesões de osteocondrite dissecante (OCD) no côndilo umeral medial.

**Importante:** Para a fragmentação do processo coronoide medial (FPC), a radiografia convencional pode ser frustrante, pois o fragmento muitas vezes não é visível. Nesses casos, buscamos sinais secundários, como esclerose do osso subcondral na incisura troclear da ulna e osteófitos na crista medial do processo ancôneo. Frequentemente, a Tomografia Computadorizada (TC) é o método de escolha para um diagnóstico definitivo da FPC.

# Identificando os Componentes da Displasia de Cotovelo

Agora que temos as imagens corretas, vamos caçar os culpados. A **Não União do Processo Ancôneo (NUPA)**, como vimos, é mais bem visualizada na projeção fletida. Trata-se de uma falha na fusão do centro de ossificação secundário do processo ancôneo com o resto da ulna, resultando em uma peça móvel e instável no topo da articulação.

## NUPA

### **Não União do Processo**

**Ancôneo:** Falha na fusão do centro de ossificação secundário. Melhor visualizada na projeção fletida. Resulta em peça móvel e instável.

## FPC

### **Fragmentação do Processo**

**Coronoide Medial:** A mais prevalente e sutil. Incongruência causa sobrecarga no compartimento medial. Sinais indiretos: esclerose óssea e osteófitos.

## OCD

### **Osteocondrite Dissecante:**

Afeta côndilo umeral medial. Defeito ou achatamento na superfície articular. Fragmento mineralizado pode ser visível ("rato articular").

## Fragmentação do Processo Coronoide Medial (FPC)

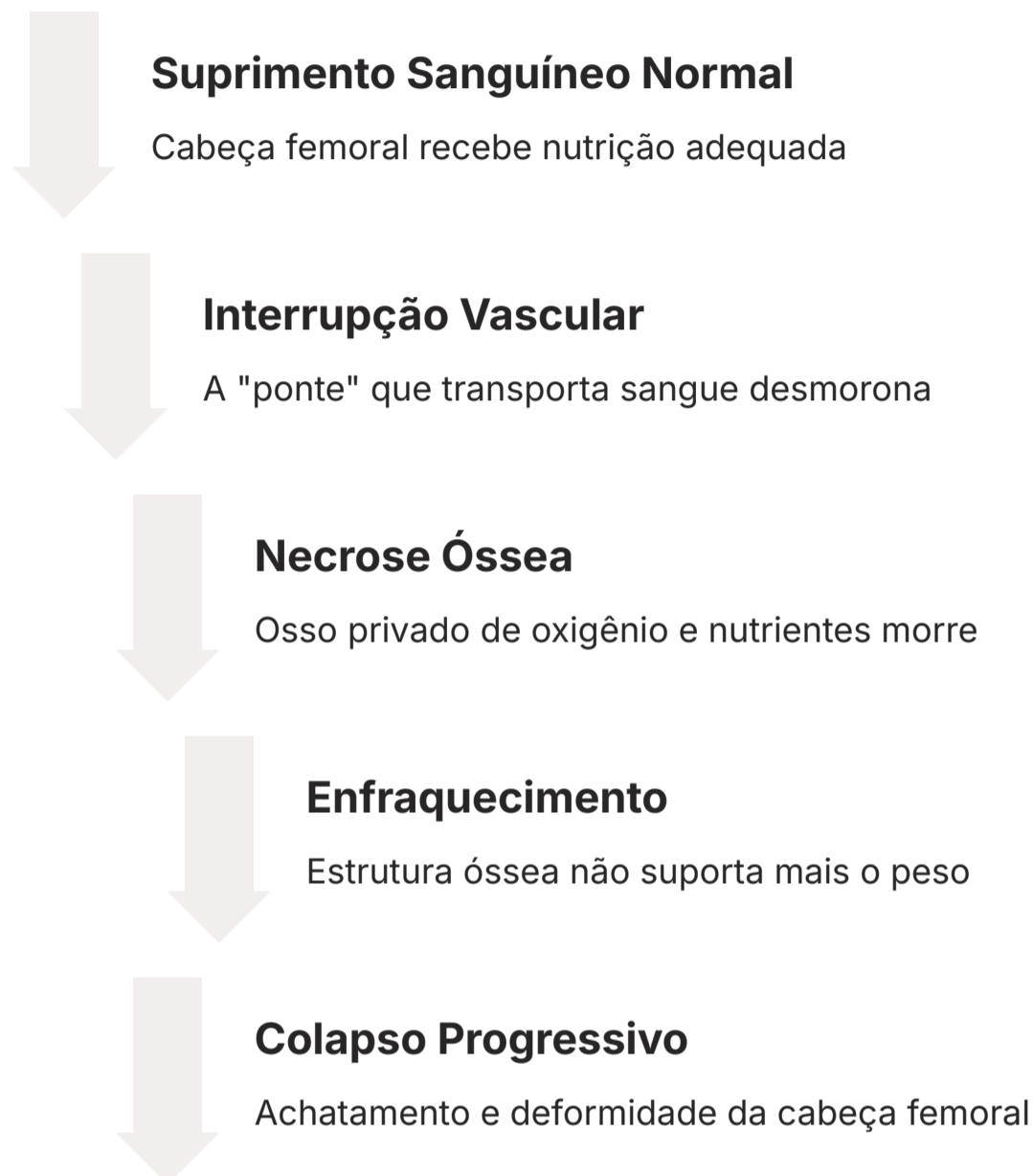
A **Fragmentação do Processo Coronoide Medial (FPC)** é a mais prevalente e, muitas vezes, a mais sutil radiograficamente. A incongruência articular leva a uma sobrecarga no compartimento medial do cotovelo, fazendo com que uma pequena porção do processo coronoide se fragmente. Como o fragmento é pequeno e cartilaginoso no início, os sinais diretos são raros. Os sinais indiretos são nossas melhores pistas: esclerose óssea (um "calejamento" do osso em resposta ao estresse) e o surgimento de osteófitos, especialmente na face cranial do côndilo umeral e no processo ancôneo.

## Osteocondrite Dissecante (OCD)

A **Osteocondrite Dissecante (OCD)**, que discutiremos com mais detalhes adiante, afeta mais comumente o côndilo umeral medial no cotovelo. Radiograficamente, procuramos por um defeito ou achatamento na superfície articular do côndilo umeral medial. Às vezes, um fragmento de cartilagem mineralizado (o "flap") pode ser visto solto dentro da articulação, o que chamamos de "rato articular". A identificação precisa de cada um desses componentes é vital, pois o tratamento e o prognóstico podem variar significativamente entre eles.

# Necrose Asséptica da Cabeça do Fêmur: A Ponte Que Caiu

Vamos mudar nosso foco para cães de raças pequenas e miniaturas, como Poodles, Yorkshire Terriers e West Highland White Terriers. Quando um paciente jovem dessas raças apresenta uma claudicação severa e dor à manipulação do quadril, um diagnóstico diferencial importante é a Necrose Asséptica da Cabeça do Fêmur, também conhecida como Doença de Legg-Calvé-Perthes. É uma condição intrigante e dramática, cuja causa exata ainda é debatida, mas acredita-se que envolva uma interrupção do suprimento sanguíneo para a cabeça femoral.



*"Imagine a cabeça do fêmur como uma cidade próspera em uma ilha, conectada ao continente (o resto do corpo) por uma única ponte que transporta todos os suprimentos vitais (o sangue). Por razões desconhecidas, essa ponte desmorona. Sem suprimentos, a cidade começa a morrer."*

## Achados Radiográficos

O resultado é um colapso progressivo da cabeça femoral. Radiograficamente, as alterações podem ser sutis no início, com apenas um discreto aumento no espaço articular ou pequenas áreas de lise (perda óssea). Com a progressão, vemos um aumento da radiolucência na cabeça e colo femorais, seguido pelo clássico sinal de **achatamento e deformidade da cabeça femoral**. Em fases crônicas, a articulação tenta se remodelar, mas o resultado é uma articulação incongruente e com osteoartrose secundária severa. O diagnóstico precoce é um desafio, mas essencial para um melhor resultado cirúrgico, que geralmente envolve a remoção da cabeça e colo femorais (colocefalectomia).

- ☐ **Raças Predispostas:** Poodles, Yorkshire Terriers, West Highland White Terriers e outras raças pequenas/miniaturas.

# Panosteíte: A Dor Errante do Crescimento

Agora, imagine um Pastor Alemão de 10 meses que chega com uma história de claudicação aguda que parece "pular" de uma perna para a outra. Uma semana manca do membro torácico direito, na outra, parece ser o pélvico esquerdo. O cão tem dor à palpação profunda dos ossos longos, como o úmero ou o fêmur. Este quadro clínico clássico nos leva a suspeitar de panosteíte, uma doença inflamatória autolimitante que afeta a medula óssea de cães jovens de raças grandes e gigantes.

## Características Clínicas


- **Claudicação migratória:** "Pula" de um membro para outro
- **Dor à palpação:** Profunda nos ossos longos
- **Raças afetadas:** Grandes e gigantes
- **Idade típica:** 5-18 meses
- **Natureza:** Autolimitante

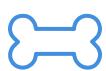## Fisiopatologia

A panosteíte é frequentemente chamada de "dores do crescimento". Pense na medula óssea de um osso longo como o canteiro central de uma movimentada avenida. Na panosteíte, ocorrem "congestionamentos" e "obras" desorganizadas nesse canteiro. Há um aumento da atividade celular e da pressão dentro do canal medular, o que causa a dor intensa.

## Achados Radiográficos

Radiograficamente, os sinais podem ser sutis e, às vezes, aparecem depois do início da dor. O achado mais característico é o **aumento da opacidade da medula óssea**, que perde sua aparência escura e homogênea. Esses aumentos de opacidade podem ser difusos, turvos ou nodulares, classicamente descritos como tendo um aspecto de "impressão digital" ou "manchas de fumaça". Geralmente, eles aparecem perto do forame nutrício do osso.

 **Importante:** A ausência de achados radiográficos não exclui a panosteíte em um cão com sinais clínicos compatíveis, pois as alterações na imagem podem levar até duas semanas para se manifestar.



### Opacidade Aumentada

Medula óssea perde aparência escura e homogênea



### Padrão Característico

Aspecto de "impressão digital" ou "manchas de fumaça"



### Localização

Próximo ao forame nutrício do osso

# Osteocondrose: Quando a Cartilagem se Solta

A osteocondrose (OC) é outra peça importante no quebra-cabeça das claudicações em animais jovens. Enquanto a panosteíte é um problema da medula óssea, a osteocondrose é uma doença da cartilagem articular. Ela representa uma falha em um processo fundamental chamado ossificação endocondral, que é como o corpo transforma o molde de cartilagem de um osso em osso mineralizado e duro.

01

## Falha na Ossificação

Área da cartilagem não se transforma em osso

02

## Espessamento

Cartilagem continua a engrossar anormalmente

03

## Má Nutrição

Cartilagem espessada fica mal nutrida e necrosa

04

## Fissuração

Trauma do movimento causa fissuras na cartilagem

05

## OCD

Cartilagem se solta formando um "flap" (Osteocondrite Dissecante)

*"Imagine a superfície de uma articulação sendo pavimentada. A cartilagem é como uma camada de base que, gradualmente, é substituída por asfalto (osso). Na osteocondrose, uma área específica dessa base de cartilagem não consegue se transformar em asfalto."*

## Achados Radiográficos

Radiograficamente, o que procuramos é o resultado desse processo. O sinal clássico da OCD é um **defeito no osso subcondral**, geralmente com uma aparência achatada ou côncava, em locais previsíveis como a cabeça umeral caudal, o côndilo umeral medial, os côndilos femorais laterais e a crista troclear lateral do tálus. Muitas vezes, a borda desse defeito ósseo é esclerótica (mais branca), indicando a cronicidade do processo. Em alguns casos, o "flap" de cartilagem pode se mineralizar e se tornar visível como um fragmento ósseo solto dentro ou próximo da articulação, o chamado "rato articular".

### Cabeça Umeral Caudal

Localização mais comum no ombro

### Côndilo Umeral Medial

Localização comum no cotovelo

### Côndilos Femorais

Especialmente o lateral no joelho

### Crista Troclear do Tálus

Localização no tarso

# Outras Doenças e o Diagnóstico Diferencial

O universo das doenças do desenvolvimento não se resume às condições que detalhamos. Outras patologias, embora menos comuns, podem aparecer e desafiar nosso raciocínio diagnóstico. A **Retenção da Cartilagem Ulnar**, por exemplo, ocorre quando a placa de crescimento distal da ulna falha em se ossificar normalmente, levando a um encurtamento do osso e conseqüente incongruência do cotovelo, sendo uma das causas da "síndrome do rádio curvo". Outra condição dramática é a **Osteodistrofia Hipertrófica (ODH)**, uma doença inflamatória que causa inchaço e dor intensa nas metáfises dos ossos longos, com um sinal radiográfico característico de uma "linha dupla" de fise, paralela à placa de crescimento.

## Abordagem Sistemática

Com tantas possibilidades, como organizar o pensamento? A chave é usar uma abordagem sistemática, integrando as informações. Pense como um detetive montando um perfil do suspeito.

### Raça do Animal

Pastores para panosteíte,  
Terriers para Legg-Perthes,  
raças grandes para displasias

### Idade

Muito jovem para ODH, um  
pouco mais velho para  
displasia

### Histórico Clínico

Claudicação migratória  
sugere panosteíte,  
dificuldade para levantar  
aponta para displasia  
coxofemoral

Depois de construir esse perfil, a radiografia entra para confirmar ou refutar suas suspeitas. Um quadro comparativo pode ajudar a organizar as principais diferenças. Lembre-se que, em medicina, as coisas nem sempre são preto no branco, e mais de uma condição pode estar presente. A beleza e o desafio do diagnóstico por imagem estão em juntar todas as peças para contar a história completa do paciente.

## Quadro Comparativo

Doença	Raças Predispostas	Localização Clássica	Principal Achado Radiográfico
<b>Displasia Coxofemoral</b>	Grande/Gigante	Articulação coxofemoral	Subluxação, acetábulo raso, osteoartrose.
<b>Displasia de Cotovelo</b>	Grande/Gigante	Articulação do cotovelo	NUPA, FPC, OCD, incongruência, osteoartrose.
<b>Necrose Asséptica</b>	Pequena/Miniatura	Cabeça do fêmur	Lise, colapso e deformidade da cabeça femoral.
<b>Panosteíte</b>	Grande/Gigante	Diáfise de ossos longos	Aumento da opacidade medular (nodular/turvo).
<b>Osteocondrose (OCD)</b>	Grande/Gigante	Cabeça umeral, cotovelo, joelho	Defeito no osso subcondral, flap mineralizado.

# O Futuro é Multimodal e Inteligente

Até agora, focamos intensamente na radiografia, que continua sendo a ferramenta de linha de frente para a maioria das suspeitas de doenças do desenvolvimento devido à sua acessibilidade e custo-benefício. No entanto, a prática veterinária moderna reflete uma tendência crescente à **integração multimodal**. Isso significa escolher a melhor ferramenta de imagem para a pergunta clínica específica, e muitas vezes, a radiografia é apenas o primeiro passo.



## Radiografia

Ferramenta de linha de frente, acessível e custo-efetiva. Ideal para triagem inicial e avaliação de estruturas ósseas.



## Tomografia Computadorizada

Superior para displasia de cotovelo (FPC). Imagens 3D eliminam sobreposição. Visualização direta de fragmentos e incongruência.



## Ressonância Magnética

Melhor para tecidos moles: cartilagem e ligamentos. Uso menos rotineiro para doenças do desenvolvimento, mas valioso em casos específicos.

## Inteligência Artificial na Radiologia

Olhando para o futuro, a **Inteligência Artificial (IA)** promete revolucionar a forma como interpretamos essas imagens. Já existem softwares em desenvolvimento e aplicação que utilizam algoritmos de *deep learning* para realizar medições objetivas, como o ângulo de Norberg, de forma automática e instantânea. A IA pode ajudar a padronizar as classificações de displasia coxofemoral, reduzindo a subjetividade entre avaliadores e aumentando a eficiência. Isso não substituirá o radiologista, mas funcionará como uma poderosa ferramenta de auxílio, permitindo que o especialista se concentre nos casos mais complexos e na integração dos achados com o quadro clínico do paciente.



### Medições Automáticas

Ângulo de Norberg instantâneo e preciso



### Padronização

Redução da subjetividade entre avaliadores



### Auxílio ao Especialista

Foco em casos complexos e integração clínica

# Consolidação e Próximos Passos

Nesta aula, viajamos pelo esqueleto em crescimento de cães jovens, desvendando como pequenas falhas no "projeto" original podem levar a condições dolorosas e debilitantes. Vimos que a displasia coxofemoral é uma história de instabilidade, enquanto a displasia de cotovelo é um drama de crescimento assíncrono. Aprendemos a diferenciar a panosteíte, uma inflamação da medula óssea, da osteocondrose, uma falha na cartilagem. Acima de tudo, reforçamos que um diagnóstico preciso começa, invariavelmente, com um posicionamento radiográfico impecável.

## Em Prática

- **Exame Ortopédico Completo**

Ao avaliar um cão jovem com claudicação, sempre comece com um exame ortopédico completo para localizar a dor.

- **Sedação para Precisão**

Não hesite em sedar o paciente para obter radiografias diagnósticas; a precisão da imagem depende disso.

- **Avaliação do Quadril**

Para o quadril, foque na projeção ventrodorsal estendida e avalie congruência, cobertura e sinais de osteoartrose.


- **Protocolo do Cotovelo**

Para o cotovelo, lembre-se do quarteto diagnóstico (NUPA, FPC, OCD, incongruência) e da necessidade de múltiplas projeções, especialmente a fletida.

- **Laudo Sistemático**

Ao laudar, seja sistemático: descreva os achados, interprete-os no contexto clínico e ofereça uma conclusão clara.

---

 **Lembre-se:** O diagnóstico por imagem é uma arte que combina conhecimento técnico, experiência clínica e atenção aos detalhes. Cada radiografia conta uma história – cabe a você aprender a lê-la com precisão.

# Autoavaliação

1

## Questão 1

Qual dos seguintes achados radiográficos é o sinal mais precoce de instabilidade na displasia coxofemoral?

- a) Eburnação subcondral.
- b) Osteófitos na borda acetabular.
- c) Achatamento da cabeça femoral.
- d) Linha de Morgan.

2

## Questão 2 (Estilo Concurso)

Um cão da raça Rottweiler, com 9 meses de idade, apresenta claudicação intermitente e migratória nos membros torácicos e pélvicos. O exame radiográfico revela áreas de opacidade nodular no interior do canal medular da diáfise umeral e femoral. Qual o diagnóstico mais provável?

- a) Osteocondrite Dissecante.
- b) Panosteíte.
- c) Osteodistrofia Hipertrófica.
- d) Displasia de Cotovelo.

3

## Questão 3

Para o diagnóstico definitivo da Não União do Processo Ancôneo (NUPA), qual projeção radiográfica é considerada a mais importante?

- a) Craniocaudal.
- b) Mediolateral com o cotovelo em extensão.
- c) Mediolateral com o cotovelo em flexão máxima.
- d) Oblíqua.

4

## Questão 4

A Doença de Legg-Calvé-Perthes (necrose asséptica da cabeça do fêmur) afeta primariamente:

- a) Cães de raças gigantes com crescimento rápido.
- b) Cães de raças pequenas e miniaturas.
- c) Gatos idosos com doença renal.
- d) Cães atletas com lesões por estresse.

5

## Questão 5 (Discursiva)

Descreva, em suas palavras, por que a incongruência articular é considerada o evento central na fisiopatologia da maioria dos casos de displasia de cotovelo.

# Gabarito e Recursos Adicionais

## Gabarito

1

**Resposta: D**

Linha de Morgan

2

**Resposta: B**

Panosteíte

3

**Resposta: C**

Mediolateral fletida

4

**Resposta: B**

Raças  
pequenas/miniaturas

## Resposta Discursiva (Exemplo)

A incongruência, que é o crescimento assíncrono entre rádio e ulna, cria um degrau na articulação. Esse desalinhamento distribui o peso de forma anormal, sobrecarregando pontos específicos como o processo coronoide medial e o processo ancôneo. Esse estresse crônico leva à fragmentação (FPC) ou à falha de união (NUPA), que são as principais manifestações da displasia.

## Conexão com a Próxima Aula

 **Próxima Aula 19:** Radiologia do Esqueleto Apendicular: Fraturas e Doenças Articulares

Agora que você domina as doenças que surgem de "falhas de fabricação", estamos prontos para o próximo desafio. Vamos explorar o que acontece quando o esqueleto já maduro é submetido a traumas e ao desgaste do tempo. Prepare-se para analisar desde fraturas complexas até as sutilezas das doenças articulares inflamatórias e infecciosas.

## Recursos Adicionais



### Livro Recomendado

"Small Animal Diagnostic Ultrasound" por Thrall, D.E.

Embora o título seja sobre ultrassom, os capítulos sobre o sistema musculoesquelético oferecem uma base anatômica e patológica fantástica.



### Site Recomendado

**Veterinary Information Network (VIN)**

Uma comunidade online com vasta biblioteca de casos clínicos e discussões, excelente para ver a aplicação prática dos conceitos.