

Aula 15 – Radiologia da Cavidade Torácica: Coração e Vasos

Imagine-se diante de um paciente canino com tosse persistente, intolerância ao exercício e, talvez, até um desmaio repentino. O tutor está aflito, e você, como futuro profissional da saúde animal, sabe que precisa de respostas rápidas e precisas. Nesses momentos, a radiografia torácica emerge como uma ferramenta diagnóstica indispensável, um verdadeiro "olho mágico" que nos permite espiar o interior do tórax sem a necessidade de procedimentos invasivos.

A cavidade torácica é um universo complexo, abrigando órgãos vitais como o coração e os grandes vasos, pulmões e esôfago. Compreender a anatomia radiográfica normal e as alterações patológicas desses componentes é crucial para um diagnóstico eficaz e, conseqüentemente, para um plano de tratamento adequado. Esta aula não é apenas sobre identificar sombras em uma imagem; é sobre decifrar a história que o corpo do animal está contando, utilizando a radiologia como sua linguagem.

Nosso objetivo aqui é desvendar os segredos da radiografia torácica focada no coração e nos grandes vasos. Ao final desta jornada, você será capaz de identificar a anatomia radiográfica normal, aplicar métodos de avaliação da silhueta cardíaca como a Escala Vertebral Cardíaca (VHS), reconhecer padrões de aumento das câmaras cardíacas e interpretar os sinais radiográficos de insuficiência cardíaca congestiva. Prepare-se para aprimorar seu olhar clínico e sua capacidade de diagnóstico, conectando o que você vê na imagem com o que acontece no paciente real.

Desvendando a Anatomia Radiográfica do Coração e Grandes Vasos

Quando olhamos para uma radiografia torácica, o coração não é apenas uma massa homogênea. Ele é uma estrutura tridimensional complexa, e sua imagem bidimensional é o resultado da sobreposição de suas câmaras, válvulas e vasos adjacentes. Entender essa sobreposição é como tentar montar um quebra-cabeça sem ver a imagem final, mas com a prática, cada peça começa a fazer sentido, revelando a forma e o tamanho do órgão.



Vista Lateral

Avalia comprimento e altura do coração, relação da traqueia com o átrio esquerdo



Vista VD/DV

Avalia largura do coração e posição dos grandes vasos como aorta e veia cava

A visualização radiográfica do coração e dos grandes vasos depende muito da projeção utilizada. Em uma vista lateral, por exemplo, conseguimos ter uma boa noção do comprimento e da altura do coração, bem como da relação da traqueia com o átrio esquerdo. Já nas vistas ventrodorsal (VD) ou dorsoventral (DV), avaliamos a largura do coração e a posição dos grandes vasos, como a aorta e a veia cava caudal, que se projetam em diferentes ângulos. É como observar uma casa de diferentes ângulos: de frente, você vê a porta principal; de lado, as janelas e o telhado.

Ponto-chave: Os grandes vasos, como a aorta e a artéria pulmonar, emergem da base do coração, enquanto a veia cava cranial e caudal se dirigem a ele. Na radiografia, eles aparecem como estruturas tubulares, e suas dimensões e contornos são cruciais para identificar possíveis anomalias.

As Projeções Radiográficas e a Silhueta Cardíaca Normal

A escolha das projeções radiográficas é o primeiro passo para uma avaliação cardíaca eficaz. Geralmente, realizamos duas projeções ortogonais: uma lateral (direita ou esquerda) e uma ventrodorsal (VD) ou dorsoventral (DV). Cada uma oferece uma perspectiva única e complementar, permitindo-nos "girar" o coração em nossa mente e analisá-lo de todos os ângulos. É como ter um mapa e uma bússola: um mostra o caminho, o outro a direção.

1

Projeção Lateral

- Coração ocupa 2,5 a 3,5 espaços intercostais
- Altura não excede 2/3 da altura do tórax
- Traqueia mantém ângulo relativamente reto

2

Projeção VD/DV

- Forma ovalada característica
- Ocupa 50-60% da largura do tórax
- Medida na altura da nona costela

A silhueta cardíaca é o contorno visível do coração e dos vasos adjacentes na radiografia. Ela é formada pela densidade da musculatura cardíaca e do sangue em suas câmaras, contrastando com o ar dos pulmões. Em um animal saudável, a silhueta é nítida e bem definida. Qualquer alteração em seu tamanho, forma ou densidade pode ser um indicativo de doença. É a primeira pista que nos leva a investigar mais a fundo, como uma pegada na areia que indica a presença de alguém.

Métodos de Avaliação da Silhueta Cardíaca: A Escala Vertebral Cardíaca (VHS)

Avaliar o tamanho do coração em uma radiografia pode ser subjetivo, especialmente para olhos menos experientes. É aí que entram as ferramentas objetivas, como a Escala Vertebral Cardíaca, ou VHS (Vertebral Heart Scale). Desenvolvida por Buchanan e Bücheler, essa escala nos oferece um método padronizado e reprodutível para quantificar o tamanho cardíaco, minimizando a variabilidade entre observadores. Pense no VHS como uma régua universal para o coração, que nos ajuda a comparar o tamanho cardíaco de diferentes animais de forma mais precisa.

01

Medir o Eixo Longo

Da carina traqueal até o ápice cardíaco

02

Medir o Eixo Curto

Perpendicular ao eixo longo, na parte mais larga do coração

03

Transpor para Vértebras

Começando pela quarta vértebra torácica (T4)

04

Calcular o VHS

Soma dos valores em vértebras (eixo longo + eixo curto)

Valores Normais de VHS

Cães: 9,7 a 10,7 vértebras

Variações raciais significativas (braquicefálicos tendem a ter VHS maior)

Gatos: 7,3 a 8,3 vértebras

Valores ligeiramente menores que em cães

Um valor de VHS normal para a maioria das raças caninas varia entre 9,7 e 10,7 vértebras. Em gatos, o valor normal é ligeiramente menor, geralmente entre 7,3 e 8,3 vértebras. É importante ressaltar que existem variações raciais significativas, e um valor ligeiramente acima ou abaixo da média pode ser normal para certas raças (por exemplo, cães braquicefálicos tendem a ter um VHS um pouco maior). O VHS é uma ferramenta valiosa para o monitoramento de doenças cardíacas progressivas e para a triagem de pacientes, mas nunca deve ser interpretado isoladamente.

Interpretando o VHS e Suas Limitações

VHS Elevado

Um valor de VHS acima do normal sugere cardiomegalia, ou seja, um aumento do tamanho do coração. No entanto, o VHS não nos diz qual câmara está aumentada ou qual é a causa subjacente. Ele é um indicador geral, um sinal de alerta que nos direciona para uma investigação mais aprofundada. É como um termômetro: ele indica febre, mas não a causa da febre.

Um VHS elevado pode ser um indicativo de doença cardíaca, mas também pode ser influenciado por fatores como a fase do ciclo cardíaco no momento da radiografia, a posição do animal e até mesmo a inspiração.

VHS Reduzido

Por outro lado, um VHS abaixo do normal é menos comum, mas pode indicar microcardia, que é um coração menor do que o esperado. Isso pode ser visto em casos de hipovolemia severa (desidratação intensa, choque) ou em algumas doenças como a Doença de Addison.

Portanto, a interpretação do VHS deve sempre ser feita em conjunto com o histórico clínico do paciente, o exame físico e outras modalidades diagnósticas.

Limitação Principal

Não diferencia o aumento de câmaras específicas - apenas indica aumento global

Fatores de Influência

Qualidade da radiografia e experiência do operador podem afetar a precisão

Necessidade de Integração

Deve ser combinado com outras modalidades diagnósticas para diagnóstico completo

Apesar de sua utilidade, o VHS possui limitações. A principal delas é que ele não diferencia o aumento de câmaras específicas. Um coração pode estar aumentado predominantemente devido ao átrio esquerdo, mas o VHS apenas indicará um aumento global. Além disso, a qualidade da radiografia e a experiência do operador podem influenciar a precisão da medição. Por isso, a integração multimodal, que veremos mais adiante, é tão importante. O VHS é um excelente ponto de partida, mas a jornada diagnóstica muitas vezes exige mais ferramentas.

Conceito	Âmbito/Aplicação	Base/Origem	Exemplo
VHS	Avaliação quantitativa do tamanho cardíaco em radiografias.	Medição padronizada de eixos cardíacos em relação a vértebras.	Cão com VHS de 11.5 indica cardiomegalia.
Cardiomegalia	Termo geral para aumento do coração.	Achado radiográfico ou em outras modalidades.	Coração que ocupa mais de 3,5 espaços intercostais.
Microcardia	Termo geral para coração menor que o normal.	Achado radiográfico, geralmente associado a hipovolemia.	Coração com VHS de 8.0 em um cão de raça grande.

Padrões de Aumento das Câmaras Cardíacas: O Átrio Esquerdo

Quando o coração começa a falhar, uma das primeiras câmaras a sofrer alterações é frequentemente o átrio esquerdo (AE). O aumento do AE é um achado radiográfico comum em doenças valvares crônicas, como a doença mixomatosa da valva mitral (DMVM), que é a cardiopatia mais comum em cães. Pense no átrio esquerdo como uma câmara de recepção que, quando sobrecarregada, começa a inchar, como um balão que recebe mais ar do que pode confortavelmente conter.



Projeção Lateral

- Elevação dorsal da traqueia
- Diminuição do ângulo traqueobrônquico
- Porção caudal mais arredondada
- Possível compressão dos brônquios



Projeção VD/DV

- Abaulamento entre 2-3h (relógio cardíaco)
- Alargamento da porção caudal
- Aparência de "orelha" esquerda aumentada

Importância Clínica: A identificação desses sinais é crucial, pois o aumento do AE é um forte indicativo de insuficiência mitral e pode preceder o desenvolvimento de insuficiência cardíaca congestiva. É um alerta precoce, um sinal de fumaça antes do incêndio.

Radiograficamente, o aumento do átrio esquerdo pode ser sutil no início, mas torna-se mais evidente à medida que a doença progride. Na projeção lateral, o AE aumentado empurra a traqueia dorsalmente, elevando-a e diminuindo o ângulo traqueobrônquico. Além disso, a porção caudal da silhueta cardíaca pode se tornar mais arredondada ou abaulada. Em casos severos, o AE pode se projetar caudalmente, comprimindo os brônquios principais e contribuindo para a tosse.

Na projeção ventrodorsal (VD) ou dorsoventral (DV), o aumento do átrio esquerdo é caracterizado por um abaulamento na região da "orelha" esquerda do coração, entre 2 e 3 horas no relógio cardíaco imaginário. Pode haver também um alargamento da porção caudal da silhueta cardíaca.

Padrões de Aumento das Câmaras Cardíacas: O Ventrículo Esquerdo

O ventrículo esquerdo (VE) é a câmara mais musculosa do coração, responsável por bombear sangue oxigenado para todo o corpo. Seu aumento, conhecido como hipertrofia ventricular esquerda, é frequentemente associado a condições que exigem um esforço extra do coração, como a estenose aórtica ou a cardiomiopatia dilatada em suas fases iniciais.

Imagine o VE como o motor principal de um carro; se ele precisa trabalhar mais para mover o veículo, ele se torna maior e mais potente, mas também mais propenso a falhas se o esforço for excessivo e prolongado.

Projeção Lateral

- Aspecto de "coração de bota" ou "gota"
- Alongamento craniocaudal
- Ápice deslocado caudalmente
- Porção ventral mais proeminente

Projeção VD/DV

- Ápice deslocado para esquerda e caudal
- Formato mais ovalado e alargado
- Contorno esquerdo mais abaulado

Radiograficamente, o aumento do ventrículo esquerdo confere à silhueta cardíaca um aspecto mais alongado e arredondado, muitas vezes descrito como um "coração de bota" ou "coração em forma de gota" na projeção lateral. Esse alongamento ocorre principalmente no eixo craniocaudal. A ponta do coração (ápice) pode se deslocar caudalmente, e a porção ventral da silhueta cardíaca pode se tornar mais proeminente.

Na projeção ventrodorsal (VD) ou dorsoventral (DV), o aumento do VE se manifesta como um deslocamento do ápice cardíaco para a esquerda e caudalmente, conferindo à silhueta um formato mais ovalado e alargado. O contorno esquerdo do coração pode parecer mais abaulado. É importante diferenciar o aumento do VE de um aumento global do coração, e a análise cuidadosa das projeções laterais e VD/DV, em conjunto com o VHS, ajuda a refinar o diagnóstico. A identificação do aumento do VE é crucial para o manejo de doenças como a cardiomiopatia dilatada, onde a intervenção precoce pode melhorar o prognóstico.

Padrões de Aumento das Câmaras Cardíacas: Átrio Direito e Ventrículo Direito

Enquanto o lado esquerdo do coração lida com a circulação sistêmica, o lado direito (átrio direito - AD e ventrículo direito - VD) é responsável por bombear sangue para os pulmões. O aumento dessas câmaras geralmente está associado a doenças que afetam a circulação pulmonar ou a valva tricúspide. Pense no lado direito como a bomba de água que leva a água suja para ser filtrada; se o filtro (pulmões) está entupido ou a bomba está com defeito, ela precisa trabalhar mais e, conseqüentemente, pode aumentar de tamanho.

Átrio Direito (AD)

Radiograficamente, o aumento do átrio direito (AD) é mais difícil de identificar isoladamente. Na projeção lateral, pode haver um leve abaulamento na porção cranial da silhueta cardíaca, na região da base do coração. No entanto, o aumento do AD é frequentemente acompanhado pelo aumento do ventrículo direito, tornando a distinção individual um desafio.

Ventrículo Direito (VD)

O aumento do ventrículo direito (VD) é mais característico. Na projeção lateral, o VD aumentado pode empurrar o ápice cardíaco para cima e para a esquerda, e a porção cranial da silhueta cardíaca pode parecer mais arredondada.

📌 Sinal Patognomônico: "Coração em D"

Na projeção ventrodorsal (VD) ou dorsoventral (DV), o aumento do VD é mais evidente, causando um deslocamento do ápice cardíaco para a esquerda e uma forma de "D" invertido ou "coração em D" na silhueta cardíaca, devido ao deslocamento do septo interventricular para a esquerda. Esse sinal é bastante específico e indica sobrecarga do lado direito do coração, comum em doenças como a dirofilariose ou hipertensão pulmonar.

Câmara Cardíaca	Projeção Lateral (Sinais)	Projeção VD/DV (Sinais)	Condições Associadas
Átrio Esquerdo	Elevação traqueal, abaulamento caudal.	Abaulamento entre 2-3h, alargamento caudal.	DMVM, Cardiomiopatia Dilatada.
Ventrículo Esquerdo	"Coração de bota", ápice caudal.	Ápice deslocado para esquerda/caudal, ovalado.	Estenose Aórtica, Cardiomiopatia Dilatada.
Átrio Direito	Leve abaulamento cranial (difícil isolar).	Abaulamento entre 9-11h (difícil isolar).	Estenose Tricúspide, Hipertensão Pulmonar.
Ventrículo Direito	Ápice para cima/esquerda, arredondamento cranial.	"Coração em D", ápice deslocado para esquerda.	Dirofilariose, Hipertensão Pulmonar.

A Abordagem Multimodal na Avaliação Cardíaca

A radiografia torácica é uma ferramenta diagnóstica poderosa, mas não é a única nem sempre a mais definitiva. Na medicina veterinária moderna, a tendência é a **integração multimodal**, onde a escolha da melhor modalidade de imagem (Raio-X, Ultrassom, TC, RM) é feita com base na suspeita clínica e na informação que cada técnica pode oferecer. Pense em um detetive que tem várias ferramentas à disposição: uma lupa para detalhes, um mapa para o panorama geral, e um microfone para ouvir o que não pode ser visto. Cada ferramenta tem seu propósito e, juntas, constroem um quadro completo.



Radiografia

Visão geral do tamanho e forma do coração e pulmões. Excelente para triagem inicial e avaliação de congestão pulmonar.



Ultrassom (Ecocardiografia)

Insuperável para avaliar função cardíaca, estrutura das valvas, contratilidade do miocárdio e efusões. Visualização em tempo real.



Tomografia Computadorizada (TC)

Excelente para anomalias vasculares e visualização tridimensional detalhada das estruturas torácicas.



Ressonância Magnética (RM)

Resolução superior de tecidos moles, útil para avaliar o miocárdio e identificar tumores cardíacos.

Enquanto a radiografia nos dá uma excelente visão geral do tamanho e da forma do coração e dos pulmões, o ultrassom (ecocardiografia) é insuperável para avaliar a função cardíaca, a estrutura das valvas, a contratilidade do miocárdio e a presença de efusões. É o ultrassom que nos permite ver o coração batendo em tempo real, medir o fluxo sanguíneo e identificar pequenas lesões valvares que a radiografia não conseguiria.

A Tomografia Computadorizada (TC) e a Ressonância Magnética (RM) são modalidades mais avançadas, geralmente reservadas para casos mais complexos. A TC é excelente para avaliar anomalias vasculares (como shunts portossistêmicos ou anéis vasculares) e para uma visualização tridimensional detalhada das estruturas torácicas. A RM, por sua vez, oferece uma resolução de tecidos moles superior, sendo útil para avaliar o miocárdio e identificar tumores cardíacos. A chave é saber quando e qual ferramenta usar, otimizando o diagnóstico e evitando exames desnecessários.

Sinais de Insuficiência Cardíaca Congestiva (ICC): Edema Pulmonar

A insuficiência cardíaca congestiva (ICC) é o estágio final de muitas doenças cardíacas, caracterizada pela incapacidade do coração de bombear sangue de forma eficaz, levando ao acúmulo de fluidos nos tecidos. Um dos sinais mais críticos e frequentemente observados na radiografia é o edema pulmonar, que é o acúmulo de líquido nos pulmões. Imagine os pulmões como uma esponja que, em vez de absorver ar, começa a se encher de água, dificultando a troca gasosa.



Padrão Intersticial

Aumento da opacidade pulmonar, perda da nitidez dos vasos e brônquios, aspecto "embaçado" do parênquima pulmonar. É como uma névoa que se espalha pelos pulmões.

Distribuição em Cães

O edema pulmonar cardiogênico tende a ser **perihilar** (ao redor da base do coração) e **caudal**, especialmente nos lobos pulmonares caudais.



Padrão Alveolar

Áreas densas e homogêneas, presença de broncogramas aéreos (brônquios cheios de ar visíveis dentro do pulmão opacificado). Indica progressão do edema.

Distribuição em Gatos

A distribuição pode ser mais **variável**, por vezes **focal** ou **difusa**, e pode ser acompanhado por derrame pleural.

Importância Clínica: A identificação precoce do edema pulmonar é vital, pois indica a necessidade de tratamento imediato para aliviar a congestão e melhorar a respiração do paciente.

Radiograficamente, o edema pulmonar cardiogênico em cães geralmente se manifesta como um padrão intersticial ou alveolar. O padrão intersticial é caracterizado por um aumento da opacidade pulmonar, com perda da nitidez dos vasos e brônquios, e um aspecto "embaçado" do parênquima pulmonar. À medida que o edema progride, pode evoluir para um padrão alveolar, onde as áreas afetadas se tornam densas e homogêneas, com a presença de broncogramas aéreos.

Sinais de Insuficiência Cardíaca Congestiva (ICC): Derrame Pleural e Outros Sinais

Além do edema pulmonar, a insuficiência cardíaca congestiva pode se manifestar com outros sinais radiográficos importantes, como o derrame pleural. O derrame pleural é o acúmulo de líquido na cavidade pleural, o espaço entre os pulmões e a parede torácica. Se o edema pulmonar é a esponja encharcada, o derrame pleural é a água que transborda para o balde ao redor.

Sinais em Projeção Lateral

- Líquido acumula ventralmente
- Obscurecimento do diafragma
- Obscurecimento do contorno cardíaco
- Retração dos lobos pulmonares

Sinais em Projeção VD/DV

- Líquido nas laterais do tórax
- Aparência de "orelhas" ou "asas de anjo"
- Obscurecimento do ápice cardíaco
- Perda de nitidez das margens pulmonares

Outros Sinais de ICC

Hepatomegalia Congestiva

O fígado pode aparecer aumentado e arredondado devido à congestão venosa, especialmente em casos de insuficiência cardíaca direita.

Ascite

Acúmulo de líquido na cavidade abdominal, também mais comum em ICC direita, embora não seja um achado torácico direto, pode ser visto em radiografias abdominais ou em conjunto com a torácica se o campo for amplo.

Distensão dos Vasos Pulmonares

Em alguns casos, pode-se observar um aumento do calibre das veias pulmonares, indicando congestão.

Radiograficamente, o derrame pleural é caracterizado por uma perda da nitidez das margens cardíacas e diafragmáticas, e pela retração dos lobos pulmonares da parede torácica. Em projeções laterais, o líquido se acumula ventralmente, obscurecendo o contorno do diafragma e do coração. Em projeções VD/DV, o líquido se acumula nas laterais do tórax, criando uma aparência de "orelhas" ou "asas de anjo" nas margens pulmonares, e pode obscurecer o ápice cardíaco. A presença de derrame pleural é um sinal de ICC, especialmente em gatos, onde é um achado comum.

A combinação desses achados radiográficos, juntamente com o histórico clínico e o exame físico, permite um diagnóstico preciso da insuficiência cardíaca congestiva e a instituição de um tratamento adequado para melhorar a qualidade de vida do paciente.

Proteção Radiológica e Controle de Qualidade: Práticas Modernas

A radiologia é uma ferramenta poderosa, mas seu uso exige responsabilidade. A **segurança e qualidade** são pilares da prática moderna, e isso inclui a proteção radiológica para o paciente e para a equipe, bem como o controle de qualidade dos equipamentos. A radiação ionizante, embora essencial para o diagnóstico, deve ser utilizada com o máximo cuidado. Pense nisso como dirigir um carro potente: você precisa saber usá-lo com segurança para evitar acidentes e garantir que ele funcione bem.

Princípio ALARA

As Low As Reasonably Achievable – Tão Baixo Quanto Razoavelmente Exequível

A pedra angular da proteção radiológica: sempre buscar a menor dose de radiação possível para obter uma imagem diagnóstica de qualidade.



Colimação

Restringir o feixe de raios-X apenas à área de interesse, minimizando a exposição de tecidos adjacentes.



Tempo de Exposição

Utilizar o menor tempo de exposição possível para obter imagem adequada.



Distância

Manter a maior distância possível da fonte de radiação durante o procedimento.



Blindagem

Usar EPIs como aventais, luvas e protetores de tireoide de chumbo.



Posicionamento

Garantir posicionamento correto na primeira tentativa para evitar repetições.

Controle de Qualidade

Além da proteção, o **controle de qualidade** dos equipamentos radiográficos é fundamental. Um equipamento mal calibrado ou com falhas pode gerar imagens de baixa qualidade, levando a diagnósticos imprecisos e, conseqüentemente, a tratamentos inadequados. A manutenção preventiva, a calibração regular e a verificação da qualidade da imagem são essenciais para garantir que a ferramenta diagnóstica esteja sempre em seu melhor desempenho. A integração de protocolos rápidos como TFAST (Focused Assessment with Sonography for Trauma) também reflete a busca por diagnósticos eficientes e seguros, muitas vezes minimizando a necessidade de radiografias em situações de emergência.

O Laudo Radiográfico Cardíaco: Estrutura e Importância

A interpretação de uma radiografia é apenas metade do trabalho; a outra metade é comunicar esses achados de forma clara e concisa através de um laudo radiográfico. O laudo não é apenas um relatório; é um documento legal e uma ferramenta de comunicação vital entre o radiologista e o clínico. Ele deve ser objetivo, descritivo e, acima de tudo, útil para o manejo do paciente. Imagine o laudo como a tradução de uma língua complexa (a imagem) para uma língua que todos os profissionais de saúde animal possam entender e usar.

01

Identificação do Paciente e Exame

Nome, espécie, raça, idade, data do exame, projeções realizadas.

02

Histórico Clínico Relevante

Breve resumo dos sinais clínicos e suspeita, que direciona a interpretação.

03

Descrição dos Achados

Avaliação sistemática: tórax geral, coração (tamanho, forma, posição, VHS), grandes vasos, parênquima pulmonar, pleura, diafragma e estruturas ósseas.

04

Impressão Diagnóstica/Conclusão

Resumo dos achados mais significativos e principais hipóteses diagnósticas, com classificação de gravidade quando possível.

05

Sugestões/Recomendações

Indicação de exames adicionais (ecocardiografia, TC, ultrassom abdominal) ou acompanhamento necessário.

Importância da Clareza

A clareza e a precisão do laudo são cruciais. Um laudo bem escrito evita mal-entendidos, agiliza o processo diagnóstico e terapêutico e contribui para a melhoria da qualidade do atendimento ao paciente. Lembre-se que o laudo é a sua voz, mesmo quando você não está presente.

Um laudo radiográfico cardíaco bem elaborado deve seguir uma estrutura lógica, começando pela identificação do paciente e do exame, passando pelo histórico clínico relevante, seguido pela descrição detalhada dos achados. A parte mais importante é a descrição dos achados, onde você deve ser sistemático e objetivo, começando pela avaliação geral do tórax e passando para cada componente específico.

A impressão diagnóstica ou conclusão deve resumir os achados mais significativos e apresentar as principais hipóteses diagnósticas, classificando a gravidade das alterações quando possível. Por fim, as sugestões e recomendações indicam se exames adicionais ou acompanhamento são necessários.

Consolidação do Conhecimento

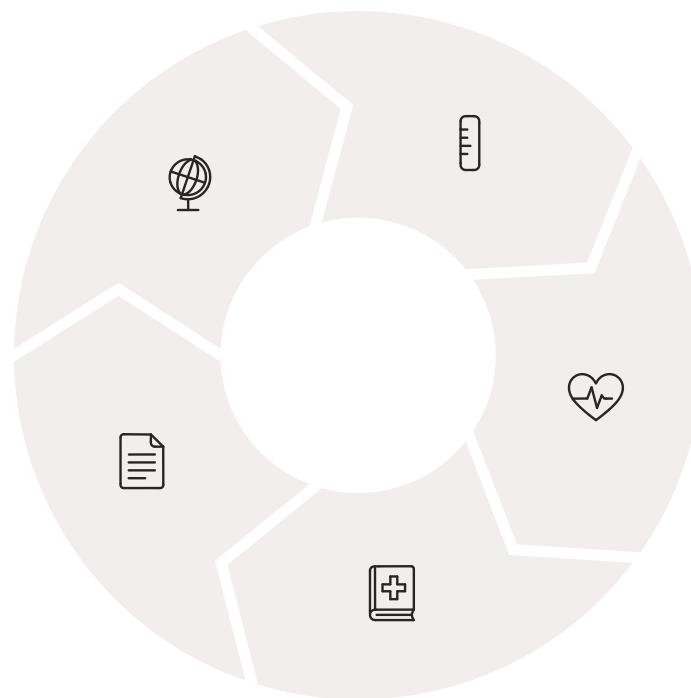
Chegamos ao fim de nossa jornada pela radiologia da cavidade torácica, focando no coração e nos grandes vasos. Vimos que a radiografia é uma ferramenta indispensável para avaliar o tamanho, a forma e a posição do coração, além de identificar sinais de congestão e efusões. Aprendemos a utilizar o VHS como uma medida objetiva e a reconhecer os padrões de aumento das diferentes câmaras cardíacas, cada uma contando uma história sobre a saúde do paciente.

Avaliação Radiográfica

Identificação da anatomia normal e alterações patológicas

Laudo Preciso

Comunicação clara dos achados



Medição VHS

Quantificação objetiva do tamanho cardíaco

Análise de Câmaras

Reconhecimento de padrões de aumento específicos

Integração Clínica

Correlação com histórico e exame físico

A integração multimodal de imagens e a atenção à proteção radiológica e ao controle de qualidade são tendências cruciais que elevam o padrão da medicina veterinária. E, finalmente, a elaboração de um laudo radiográfico claro e preciso é a ponte que conecta a imagem ao diagnóstico e ao plano de tratamento.

Em Prática

Ao receber uma radiografia torácica, comece avaliando a qualidade da imagem. Em seguida, observe a silhueta cardíaca globalmente, aplique o VHS, e então detalhe cada câmara e os grandes vasos. Não se esqueça de olhar para os pulmões e a pleura em busca de sinais de congestão ou derrame. Lembre-se: cada imagem é um quebra-cabeça, e você tem as ferramentas para montá-lo.

Autoavaliação

1

Qual das seguintes afirmações sobre a Escala Vertebral Cardíaca (VHS) está correta?

1. O VHS é uma medida subjetiva que varia amplamente entre observadores.
2. Um VHS normal para cães geralmente está entre 7,3 e 8,3 vértebras.
3. O VHS ajuda a diferenciar qual câmara cardíaca específica está aumentada.
4. A medição do VHS envolve o eixo longo e o eixo curto do coração, transpostos para as vértebras torácicas a partir de T4.

2

Em uma radiografia torácica lateral de um cão, a elevação dorsal da traqueia e um abaulamento caudal da silhueta cardíaca são sugestivos de:

1. Aumento do ventrículo direito.
2. Aumento do átrio esquerdo.
3. Derrame pleural.
4. Edema pulmonar.

3

Um "coração em D" na projeção ventrodorsal (VD) de um cão é um achado radiográfico característico de:

1. Aumento do átrio esquerdo.
2. Aumento do ventrículo esquerdo.
3. Aumento do ventrículo direito.
4. Microcardia.

4

Qual princípio da proteção radiológica visa utilizar a menor dose de radiação possível para obter uma imagem diagnóstica de qualidade?

1. TFAST
2. ALARA
3. VHS
4. DMVM

 **Gabarito**

1. d)

2. b)

3. c)

4. b)

Questão Discursiva

Descreva como a integração multimodal de imagens, combinando radiografia e ultrassonografia, pode otimizar o diagnóstico e o manejo de um paciente canino com suspeita de doença cardíaca, considerando as informações específicas que cada modalidade oferece.

Recursos e Próximos Passos

Próxima Aula

Aula 16: Ultrassonografia Torácica (T-FAST) e Introdução à Ecocardiografia

Exploraremos como o ultrassom complementa a radiografia para uma avaliação cardíaca e torácica ainda mais detalhada e dinâmica.

Recursos Adicionais

Livros-texto de Radiologia Veterinária


Para aprofundar os conceitos e visualizar mais exemplos de casos clínicos reais.

Artigos Científicos Recentes

Para se manter atualizado sobre as últimas tendências e pesquisas em diagnóstico por imagem cardíaco.

Plataformas de Educação Continuada

Oferecem cursos e webinars sobre ecocardiografia e outras modalidades avançadas de diagnóstico por imagem.

 **NOTA IMPORTANTE:** As informações regulatórias/legais/técnicas desta aula estão atualizadas até 2025. Consulte sempre fontes oficiais para verificar alterações.