

Aula 31 – Provisórios sobre Implantes: Função e Estética

Você já se perguntou como os pacientes conseguem manter a função e a estética do sorriso enquanto esperam pela prótese definitiva sobre implantes? A resposta está nos **provisórios sobre implantes**, peças temporárias que desempenham um papel crucial, muitas vezes subestimado, no sucesso do tratamento. Imagine que a jornada de um paciente rumo a um novo sorriso é como a construção de uma casa: a fundação são os implantes, mas antes de instalar as portas e janelas definitivas, precisamos de estruturas temporárias que garantam segurança, funcionalidade e até mesmo a beleza do canteiro de obras.

Nesta aula, vamos mergulhar no universo dos provisórios, explorando não apenas as técnicas para sua confecção, mas também a inteligência por trás de seu uso estratégico. Entenderemos como eles atuam como verdadeiros "treinadores" para a gengiva, moldando-a para um resultado estético impecável, e como podem restaurar a mastigação e a fala imediatamente após a cirurgia. É uma etapa que transforma a espera em uma fase ativa de otimização, garantindo que o resultado final seja tão funcional quanto deslumbrante.

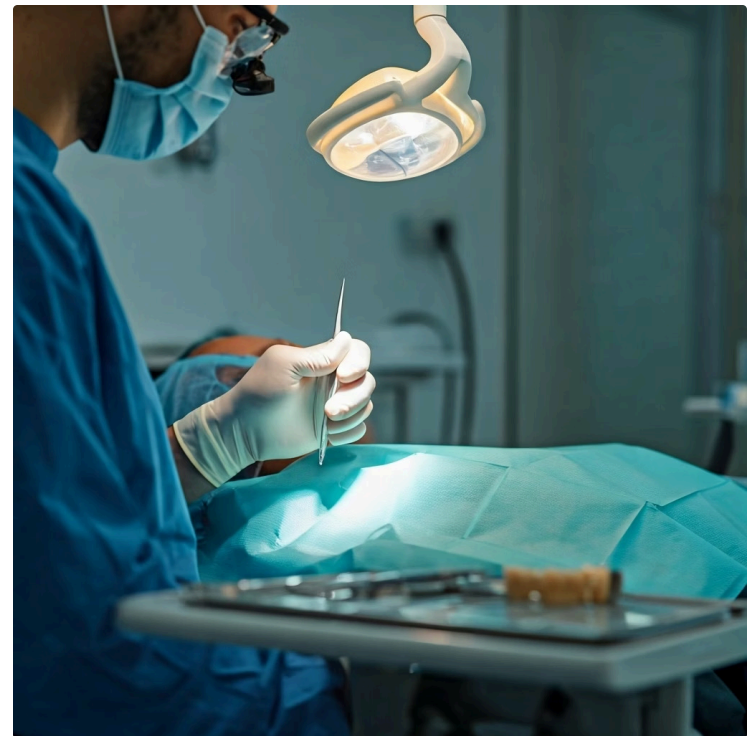
Nosso objetivo é que, ao final desta jornada de 90 minutos, você seja capaz de identificar as indicações e contraindicações dos provisórios imediatos e tardios, dominar as técnicas de confecção e compreender a importância do condicionamento gengival para a estética peri-implantar. Prepare-se para desmistificar essa etapa fundamental da implantodontia, conectando teoria e prática para elevar seus conhecimentos a um novo patamar.

A Urgência do Sorriso: Provisórios Imediatos e a Carga que Transforma

Imagine a situação: um paciente acaba de passar por uma cirurgia de extração e instalação de implantes na região anterior da boca. A expectativa é alta, mas a realidade imediata é a ausência de dentes, o que impacta diretamente a autoestima, a fala e a capacidade de se alimentar. É nesse cenário que os **provisórios imediatos** surgem como verdadeiros heróis, oferecendo uma solução rápida e eficaz para restaurar a função e, principalmente, a estética logo após a cirurgia.

A confecção de um provisório imediato não é apenas uma questão de preencher um espaço; é um ato de planejamento meticuloso que considera a estabilidade primária do implante e as forças oclusais. A técnica de **carga imediata**, que permite a instalação do provisório logo após a cirurgia, revolucionou a implantodontia, minimizando o tempo de espera e melhorando significativamente a experiência do paciente.

A chave para o sucesso dos provisórios imediatos reside na seleção criteriosa dos casos e na execução precisa. Utiliza-se materiais como resinas acrílicas ou compostas, que são facilmente moldáveis e ajustáveis. O processo geralmente envolve a moldagem pré-operatória ou o escaneamento intraoral, permitindo a confecção do provisório antes mesmo da cirurgia. Com o avanço do **Fluxo de Trabalho Digital (Digital Workflow)**, essa etapa se tornou ainda mais previsível e eficiente, utilizando softwares CAD para desenhar o provisório com precisão milimétrica e fresadoras para produzi-lo.



i **Pense neles como uma "ponte aérea"** para o conforto e a confiança do paciente, permitindo que ele retome suas atividades sociais sem constrangimento.

A Arte da Espera: Provisórios Tardios e o Condicionamento Gengival

Nem todo implante está pronto para receber uma carga imediata. Em muitos casos, especialmente quando a estabilidade primária do implante não é ideal ou em regiões de alta demanda estética que exigem uma maturação tecidual mais controlada, optamos pelos **provisórios tardios**. Estes são instalados após um período de cicatrização e osseointegração, que pode variar de algumas semanas a vários meses. Se os provisórios imediatos são a "ponte aérea", os tardios são a "construção de uma ponte robusta" que aguarda a completa solidificação das fundações antes de ser utilizada.

Vantagem Principal

Permite osseointegração completa antes da aplicação de cargas funcionais

Condicionamento Gengival

Oportunidade única de esculpir a gengiva para um perfil de emergência ideal

Controle Estético

Maior previsibilidade nos resultados estéticos finais

A principal vantagem dos provisórios tardios, além de permitir a osseointegração completa, é a oportunidade de realizar o **condicionamento gengival**. Imagine a gengiva ao redor do implante como uma moldura para uma obra de arte. Para que a prótese definitiva se encaixe perfeitamente e pareça natural, essa moldura precisa ser esculpida com precisão. Os provisórios tardios, com seus contornos cuidadosamente desenhados, atuam como "modeladores" da gengiva, guiando seu crescimento e conformação para criar papilas interdentais e um perfil de emergência harmonioso.

A confecção de provisórios tardios geralmente envolve a tomada de moldagens ou escaneamentos após a fase de cicatrização, permitindo que o laboratório ou o próprio clínico crie uma peça que se adapte perfeitamente ao tecido mole já cicatrizado. Materiais como resinas acrílicas ou bisacrílicas são comumente empregados, e ajustes incrementais podem ser feitos ao longo do tempo para otimizar o contorno gengival. Este processo é fundamental para alcançar resultados estéticos superiores, especialmente em áreas visíveis do sorriso, onde cada milímetro conta.

Escolha Estratégica: Imediato ou Tardio?

A decisão entre um provisório imediato e um tardio não é arbitrária; ela depende de uma série de fatores clínicos e das expectativas do paciente. É como escolher entre um atalho rápido, mas que exige condições perfeitas, e um caminho mais longo, porém mais seguro e que permite ajustes finos. O planejamento cuidadoso, que hoje é amplamente auxiliado pelo [planejamento virtual com softwares CAD](#), permite simular diferentes cenários e prever o comportamento dos tecidos.

Característica	Provisório Imediato	Provisório Tardio
Instalação	Logo após cirurgia	Após osseointegração
Principal Foco	Estética e função imediata	Condicionamento gengival, osseointegração
Estabilidade Implante	Alta estabilidade primária necessária	Não exige alta estabilidade primária inicial
Riscos	Maior risco de falha se mal indicado	Menor risco de falha relacionada à osseointegração
Tempo de Tratamento	Reduzido	Estendido
Indicação Comum	Dentes anteriores, alta demanda estética	Dentes posteriores, enxertos, casos complexos

Para os provisórios imediatos, a **estabilidade primária do implante** é o fator mais crítico. Se o implante estiver firmemente ancorado no osso logo após a instalação (com um torque de inserção adequado), a carga imediata pode ser considerada. Além disso, a ausência de infecção, boa qualidade óssea e a capacidade do paciente de seguir as instruções pós-operatórias são essenciais. A estética é uma preocupação primordial, especialmente em dentes anteriores.

Já os provisórios tardios são a escolha preferencial quando a estabilidade primária é questionável, em casos de enxertos ósseos extensos, ou quando o foco principal é o condicionamento gengival meticuloso para resultados estéticos de excelência. Eles oferecem um controle maior sobre a cicatrização dos tecidos moles e duros, minimizando riscos e maximizando a previsibilidade.

A Magia do Contorno: Condicionamento Gengival para a Estética Perfeita

O condicionamento gengival é, sem dúvida, um dos aspectos mais fascinantes e artisticamente desafiadores da implantodontia. Não se trata apenas de preencher um espaço, mas de esculpir a gengiva para que ela envolva a futura prótese de forma natural e harmoniosa. Pense em um escultor que, antes de finalizar sua obra-prima, prepara a base e o pedestal para que a peça se destaque. O provisório atua como essa ferramenta de escultura, moldando o tecido mole ao redor do implante.



Este processo é vital para criar o que chamamos de **perfil de emergência** ideal – a forma como a prótese "emerge" da gengiva, imitando a aparência de um dente natural. Um perfil de emergência bem desenhado evita acúmulo de placa, facilita a higienização e, crucialmente, garante que a prótese não pareça "colada" na gengiva, mas sim integrada a ela. É a diferença entre um sorriso que parece artificial e um que irradia naturalidade.

01

Avaliação Inicial

Análise da anatomia gengival e planejamento do perfil de emergência desejado

02

Instalação do Provisório Base

Colocação do provisório com contorno inicial conservador

03

Ajustes Progressivos

Adição gradual de resina para pressionar e moldar a gengiva

04

Refinamento Final

Ajustes finais para otimizar o contorno e preparar para a prótese definitiva

As técnicas para condicionamento gengival com provisórios envolvem ajustes graduais no contorno da peça. O dentista pode adicionar pequenas quantidades de resina ao provisório, especialmente na região cervical (próxima à gengiva), para pressionar suavemente o tecido mole e guiá-lo para a forma desejada. Essas modificações são feitas em consultas de acompanhamento, permitindo que a gengiva se adapte progressivamente. É um diálogo contínuo entre o provisório e o tecido, onde cada ajuste é uma nova instrução para a gengiva.

Materiais e Técnicas: Construindo o Sorriso Temporário

A escolha do material e da técnica para a confecção dos provisórios sobre implantes é tão variada quanto as necessidades dos pacientes. Cada material tem suas particularidades, e a técnica selecionada dependerá do tempo disponível, da complexidade do caso e dos recursos tecnológicos. É como um chef escolhendo os ingredientes e o método de preparo: cada detalhe influencia o resultado final.

Materiais Principais

Resinas Acrílicas (PMMA)

- Robustas e duráveis
- Permitem ajustes fáceis
- Ideais para provisórios de longa duração

Resinas Bisacrílicas

- Manipulação rápida
- Acabamento estético superior
- Perfeitas para provisórios imediatos



Os materiais mais comuns incluem **resinas acrílicas** (como o polimetilmetacrilato – PMMA) e **resinas bisacrílicas**. As resinas acrílicas são robustas e permitem ajustes fáceis, sendo ideais para provisórios de longa duração. Já as bisacrílicas são mais rápidas de manipular e têm um acabamento estético superior, sendo frequentemente usadas para provisórios imediatos ou de curta duração. A escolha é um balanço entre durabilidade, estética e facilidade de manipulação.

1

Técnica Direta

O provisório é confeccionado diretamente na boca do paciente, muitas vezes sobre um cilindro protético provisório aparafusado ao implante. É uma técnica rápida, mas que exige habilidade manual e controle do tempo de trabalho.

2

Técnica Indireta

O provisório é confeccionado em laboratório, a partir de moldagens ou escaneamentos. Essa abordagem permite maior precisão e controle estético, sendo ideal para casos mais complexos ou quando se busca um resultado estético superior desde o início.

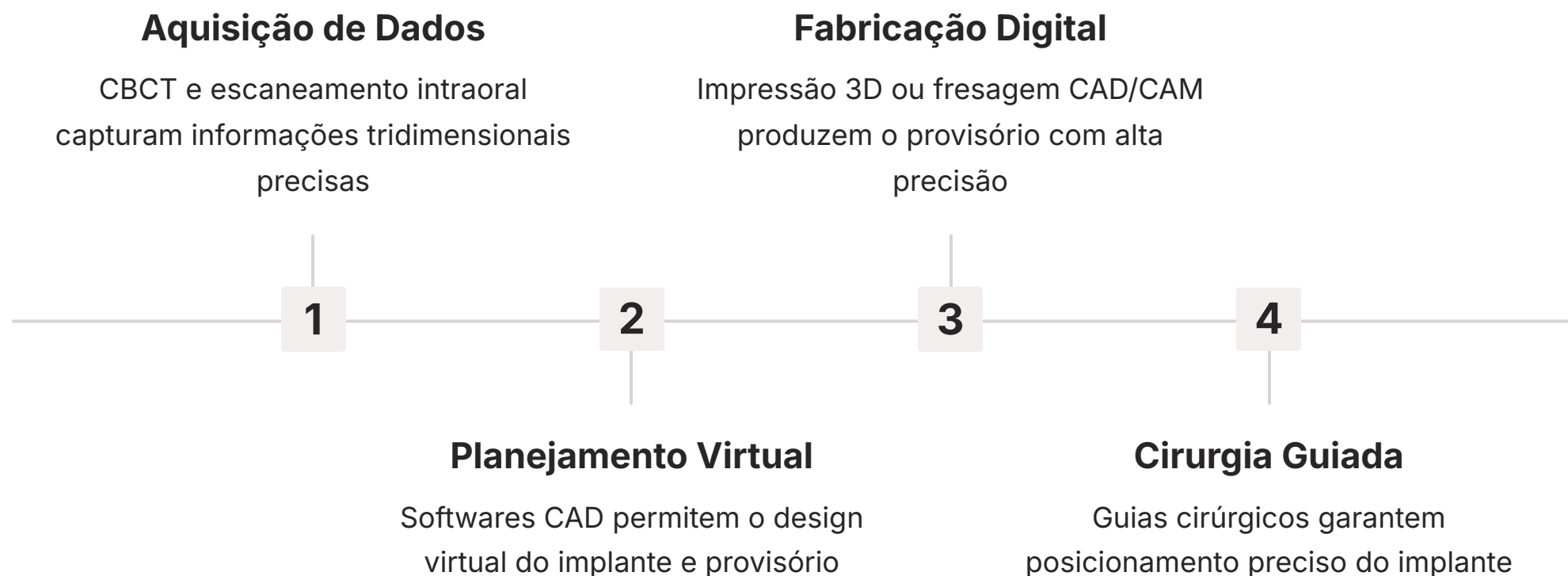
3

Técnica Mista

Combina a confecção laboratorial com ajustes e personalizações diretas na boca do paciente.

A Revolução Digital: Provisórios na Era do Fluxo de Trabalho Digital

A implantodontia, e conseqüentemente a confecção de provisórios, foi profundamente impactada pela **revolução digital**. O que antes era um processo totalmente manual e dependente da habilidade artesanal, hoje é otimizado por tecnologias que aumentam a precisão, a previsibilidade e a eficiência. Pense na diferença entre desenhar um mapa à mão e usar um GPS com imagens de satélite em tempo real.



O **Fluxo de Trabalho Digital (Digital Workflow)** começa com a aquisição de dados tridimensionais. A **Tomografia Computadorizada de Feixe Cônico (CBCT)** fornece informações detalhadas sobre a estrutura óssea, enquanto o **escaneamento intraoral** captura a anatomia dos dentes e tecidos moles com alta precisão. Esses dados são então importados para **softwares CAD (Computer-Aided Design)**, onde o implante e o provisório podem ser planejados virtualmente, considerando a posição ideal, o perfil de emergência e a oclusão.

Com o planejamento virtual concluído, o provisório pode ser fabricado por tecnologias como a **impressão 3D** ou a **fresagem (CAD/CAM)**. Isso permite a criação de provisórios com uma adaptação e estética superiores, muitas vezes antes mesmo da cirurgia. A **cirurgia guiada**, por sua vez, utiliza guias cirúrgicos impressos em 3D para posicionar os implantes com a precisão planejada, garantindo que a posição do implante seja exatamente a que foi considerada no desenho do provisório. Essa integração digital minimiza erros, otimiza o tempo clínico e eleva a qualidade do resultado final.

Função e Estética: Os Dois Pilares do Sucesso Provisório

Os provisórios sobre implantes não são meros "tapa-buracos". Eles desempenham papéis cruciais tanto na **função** quanto na **estética**, sendo verdadeiros ensaios para a prótese definitiva. Imagine um ensaio geral para uma peça de teatro: os atores (provisórios) testam suas falas e movimentos (função) e a iluminação e figurino (estética) são ajustados para garantir que tudo esteja perfeito na noite de estreia.

Aspectos Funcionais



- Restabelecimento da mastigação
- Melhoria da fala e deglutição
- Manutenção da oclusão adequada
- Proteção do local cirúrgico
- Prevenção da movimentação dentária

Aspectos Estéticos



- Restauração imediata do sorriso
- Teste de formato e tamanho
- Condicionamento gengival
- Gerenciamento de expectativas
- Guia para a prótese definitiva

Do ponto de vista da **função**, os provisórios permitem que o paciente retome a mastigação, a fala e a deglutição de forma adequada. Eles restabelecem a oclusão (o encaixe dos dentes superiores e inferiores), prevenindo a movimentação dos dentes adjacentes e antagonistas. Além disso, protegem o local cirúrgico e os implantes durante a fase de cicatrização, evitando traumas e contaminações. Um provisório bem ajustado garante conforto e estabilidade, permitindo que o paciente se alimente sem restrições severas.

No quesito **estética**, o provisório é uma ferramenta poderosa para gerenciar as expectativas do paciente e refinar o resultado final. Ele permite ao dentista e ao paciente visualizar e ajustar o formato, tamanho, cor e alinhamento dos dentes, além de moldar a gengiva para um contorno natural. É a oportunidade de "testar" o sorriso antes de torná-lo permanente. Em casos de alta demanda estética, o provisório pode ser modificado várias vezes até que o paciente e o dentista estejam satisfeitos com o resultado, que servirá de guia para a prótese definitiva.

Desafios e Soluções: Navegando pelas Complexidades

Apesar de todos os benefícios, a confecção e o manejo de provisórios sobre implantes não estão isentos de desafios. É como construir uma ponte: por mais bem planejada que seja, imprevistos podem surgir. A capacidade de antecipar e resolver esses problemas é o que diferencia um profissional experiente.



Fratura ou Descolamento

Pode ocorrer devido a forças oclusais excessivas, falha na adesão ou design inadequado. A solução passa por planejamento oclusal rigoroso e uso de materiais adequados.



Gerenciamento dos Tecidos Moles

Às vezes a gengiva não responde como esperado. Ajustes incrementais no provisório ou pequenas intervenções cirúrgicas podem ser necessários.



Comunicação com o Paciente

Expectativas não alinhadas podem gerar insatisfação. A comunicação clara sobre o processo é fundamental.

Um dos desafios mais comuns é a **fratura ou descolamento do provisório**. Isso pode ocorrer devido a forças oclusais excessivas, falha na adesão ou design inadequado. A solução passa por um planejamento oclusal rigoroso, uso de materiais com resistência adequada e técnicas de cimentação ou parafusamento corretas. Em casos de carga imediata, a instrução ao paciente sobre uma dieta macia é crucial.

Outro desafio é o **gerenciamento dos tecidos moles**. Às vezes, a gengiva não responde como esperado ao condicionamento, ou pode haver recessões. Nesses casos, ajustes incrementais no provisório, ou até mesmo pequenas intervenções cirúrgicas gengivais, podem ser necessários. A comunicação clara com o paciente sobre o processo e as expectativas é fundamental.

A integração das **Novas Biomateriais e Superfícies de Implantes** também influencia o sucesso dos provisórios. Implantes com superfícies bioativas que aceleram a osseointegração podem permitir uma carga mais precoce e segura, reduzindo o tempo de uso do provisório. O uso de materiais de enxertia mais previsíveis, como os xenógenos e sintéticos, também contribui para uma base óssea mais estável, impactando positivamente a longevidade do provisório e o sucesso do tratamento a longo prazo.

O Papel do Paciente: Colaboração para o Sucesso

O sucesso do tratamento com provisórios sobre implantes não depende apenas da perícia do profissional; a colaboração do paciente é um pilar fundamental. Imagine que o dentista é o arquiteto e o construtor, mas o paciente é o morador que precisa cuidar da casa temporária. Sem essa parceria, mesmo o melhor planejamento pode falhar.



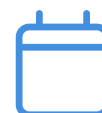Higiene Oral Rigorosa

O acúmulo de placa bacteriana ao redor do provisório e do implante pode levar a inflamações e infecções, comprometendo a osseointegração e a saúde dos tecidos moles. O paciente deve ser instruído sobre técnicas específicas de escovação e uso de fio dental.



Recomendações Dietéticas

Evitar alimentos duros e pegajosos nos primeiros dias ou semanas é essencial para não sobrecarregar o implante em cicatrização. Qualquer desconforto deve ser comunicado imediatamente.



Consultas de Acompanhamento

A adesão às consultas é vital. É nessas consultas que o dentista avalia a cicatrização, a adaptação do provisório e realiza os ajustes necessários para o condicionamento gengival.

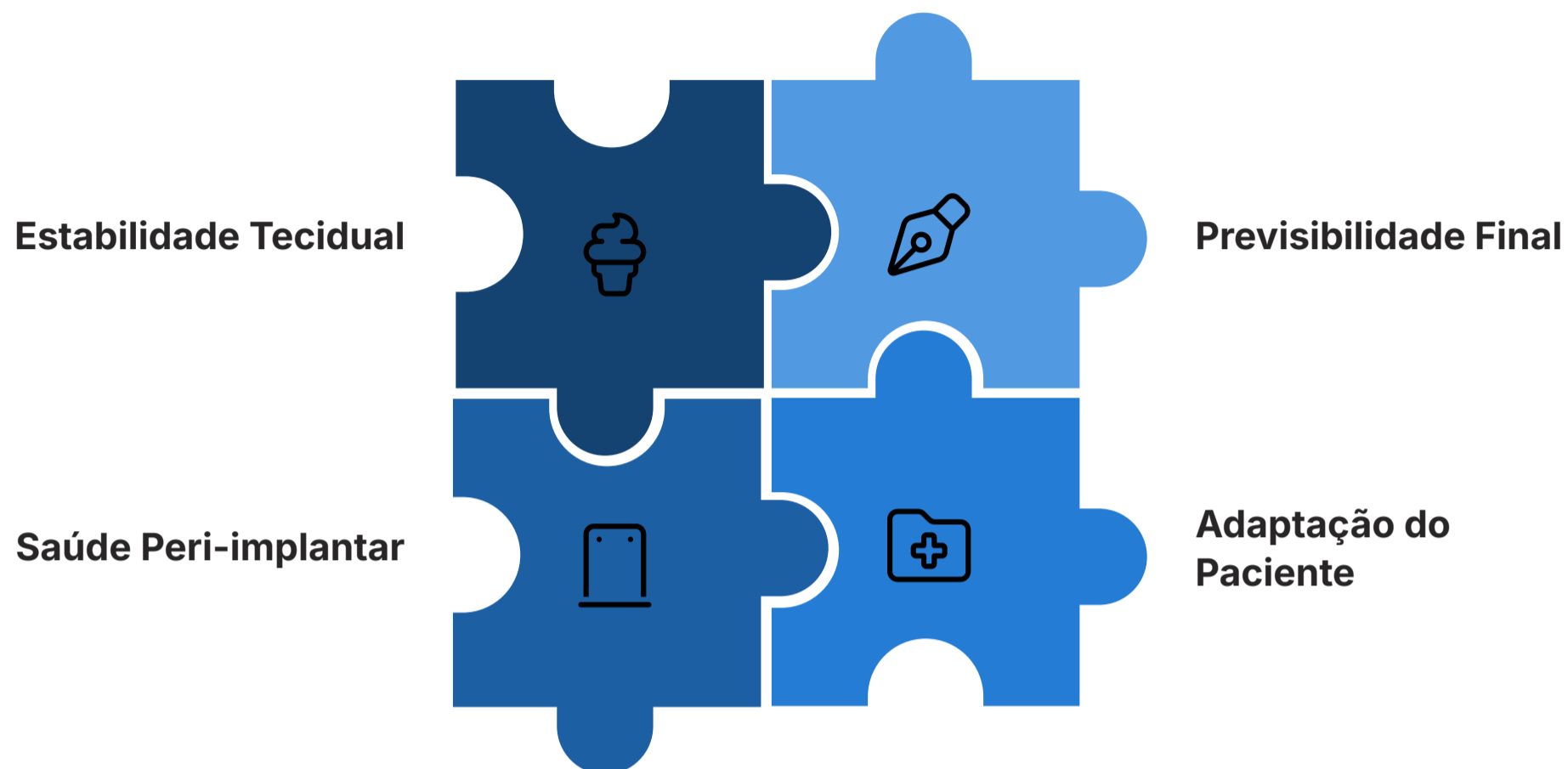
A **higiene oral rigorosa** é primordial. O acúmulo de placa bacteriana ao redor do provisório e do implante pode levar a inflamações e infecções, comprometendo a osseointegração e a saúde dos tecidos moles. O paciente deve ser instruído sobre técnicas de escovação e uso de fio dental específicas para a área do implante, muitas vezes com o auxílio de escovas interdentais ou passadores de fio.

Além da higiene, o paciente deve seguir as **recomendações dietéticas**, especialmente nos casos de carga imediata. Evitar alimentos duros e pegajosos nos primeiros dias ou semanas é essencial para não sobrecarregar o implante em cicatrização. Qualquer desconforto, dor ou alteração no provisório deve ser comunicado imediatamente ao dentista. Essa vigilância ativa do paciente é um diferencial para identificar e resolver problemas precocemente.

A adesão às **consultas de acompanhamento** é igualmente vital. É nessas consultas que o dentista avalia a cicatrização, a adaptação do provisório e realiza os ajustes necessários para o condicionamento gengival. A paciência e a compreensão do paciente de que o provisório é uma etapa transitória, mas essencial, contribuem significativamente para a qualidade do resultado final.

Provisórios e a Longevidade do Tratamento

A importância dos provisórios sobre implantes transcende a fase temporária do tratamento; eles são um investimento na longevidade e no sucesso a longo prazo da reabilitação. Pense neles como um "treinamento" para o sistema mastigatório e para os tecidos ao redor do implante, preparando-os para a prótese definitiva.



Estabilidade dos Tecidos Moles

Garante que a gengiva tenha um contorno saudável e estético, que será mantido pela prótese final.

Saúde Peri-implantar

Facilita a higienização e minimiza o risco de mucosite e peri-implantite, condições inflamatórias que podem comprometer o implante.

Adaptação do Paciente

Permite que o paciente se acostume com a nova oclusão e com a presença de um dente protético, facilitando a transição para a prótese definitiva.

Previsibilidade do Resultado Final

Ao testar a função e a estética com o provisório, o dentista e o paciente têm uma visão clara do que esperar da prótese final, minimizando surpresas e retrabalhos.

Um provisório bem planejado e executado contribui para a **estabilidade dos tecidos moles**, garantindo que a gengiva tenha um contorno saudável e estético. Também promove a **saúde peri-implantar**, facilitando a higienização e minimizando o risco de mucosite e peri-implantite, condições inflamatórias que podem comprometer o implante.

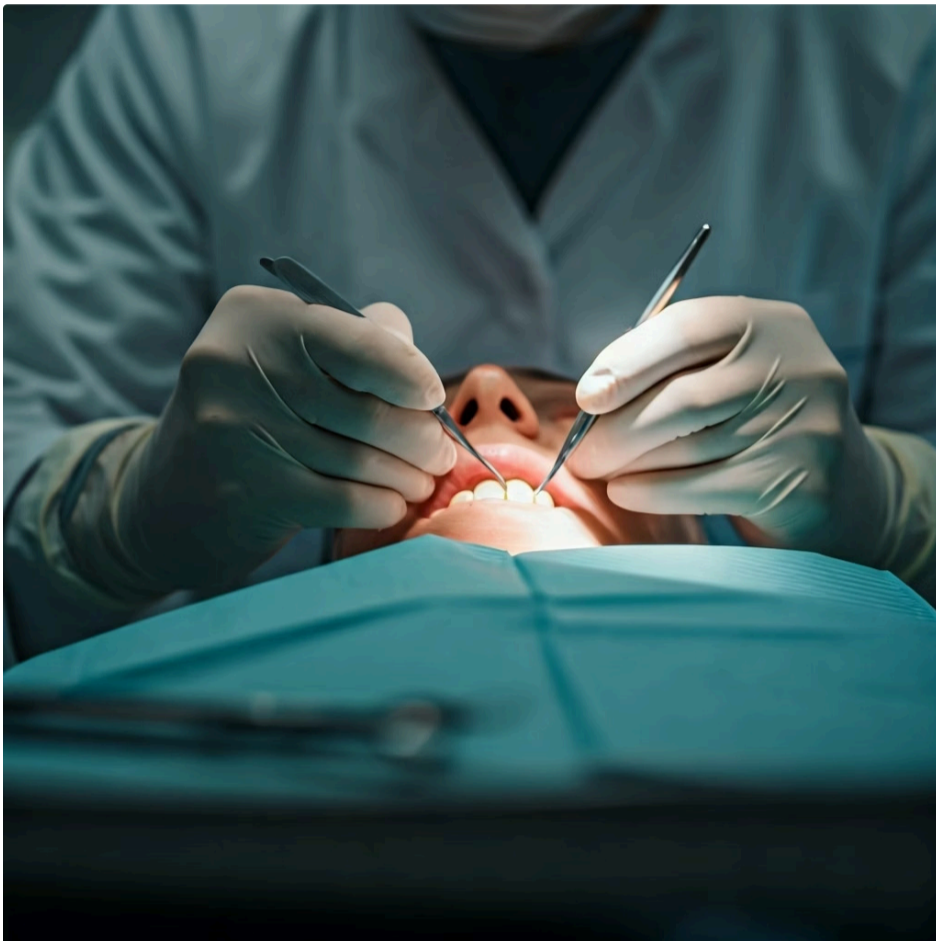
Além disso, permite a **adaptação do paciente** à nova oclusão e à presença de um dente protético, facilitando a transição para a prótese definitiva. Por fim, oferece **previsibilidade do resultado final**, pois ao testar a função e a estética com o provisório, o dentista e o paciente têm uma visão clara do que esperar da prótese final, minimizando surpresas e retrabalhos.

Em essência, o provisório é uma etapa diagnóstica e terapêutica. Ele nos permite coletar informações valiosas sobre a resposta dos tecidos, a adaptação do paciente e a funcionalidade da futura prótese. Ignorar essa etapa ou subestimar sua importância é como construir um edifício sem testar a fundação, aumentando os riscos de problemas futuros.

Casos Clínicos: Da Teoria à Prática

Para solidificar nosso entendimento, vamos contextualizar a aplicação dos provisórios em cenários clínicos reais. Imagine a Dra. Ana, uma implantodontista que atende a Sra. Clara, uma paciente que perdeu o incisivo central superior devido a um trauma. A Sra. Clara está angustiada com a estética e a dificuldade de falar.

Cenário 1: Provisório Imediato

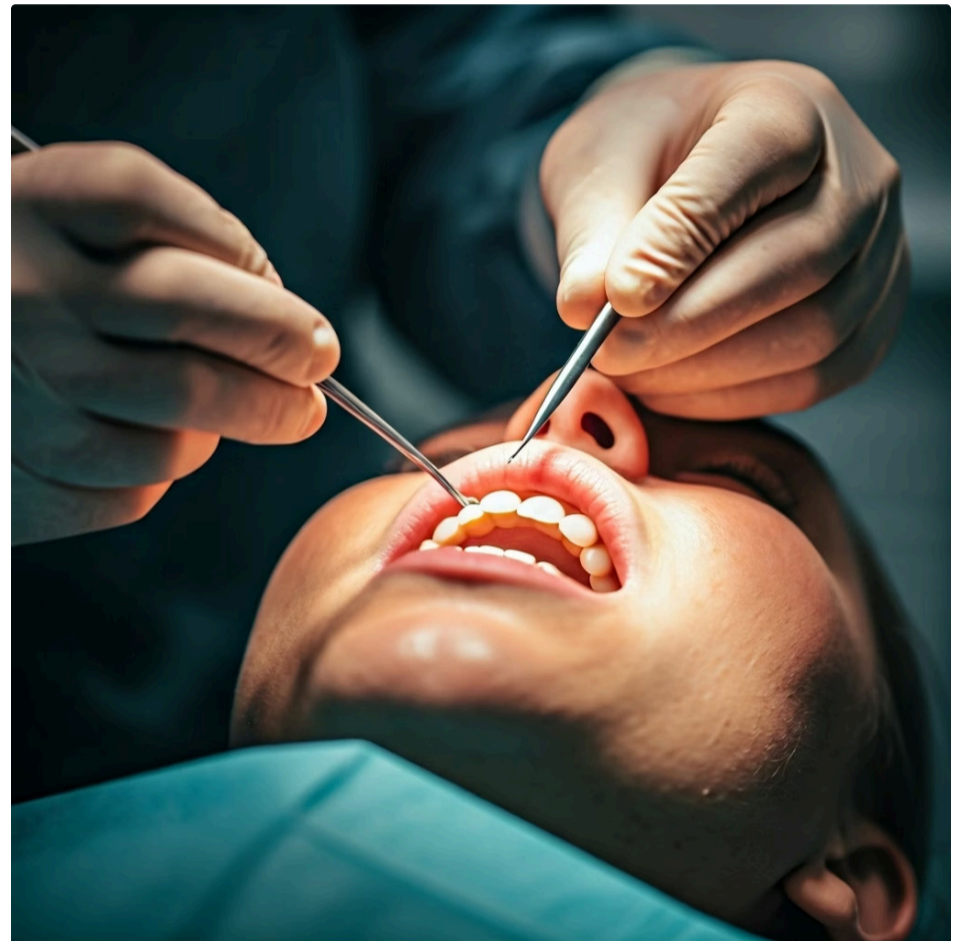


A Dra. Ana avalia a Sra. Clara e verifica que há osso suficiente e boa estabilidade primária para a instalação imediata do implante. Utilizando o **Fluxo de Trabalho Digital**, ela realiza um escaneamento intraoral e uma CBCT.

Com os dados, planeja a posição do implante e desenha um provisório em software CAD, que é fresado em resina bisacrílica antes da cirurgia. Após a extração e instalação do implante, o provisório é imediatamente parafusado. A Sra. Clara sai do consultório com um sorriso restaurado, embora com instruções rigorosas sobre dieta macia e higiene.

Esses exemplos ilustram como a escolha e a execução dos provisórios são adaptadas às necessidades individuais de cada paciente e às condições clínicas, sempre com o objetivo de otimizar a função e a estética. O **condicionamento gengival extenso** no caso do Sr. Carlos garante que, quando a prótese definitiva for instalada, a gengiva esteja perfeitamente adaptada, resultando em uma estética impecável.

Cenário 2: Provisório Tardio



Agora, pense no Sr. Carlos, que perdeu um pré-molar e necessita de um enxerto ósseo antes da instalação do implante. Após a cicatrização do enxerto e a instalação do implante, a Dra. Ana decide aguardar 4 meses para a osseointegração completa.

Após a osseointegração, a Dra. Ana confecciona um provisório tardio em resina acrílica, com um perfil de emergência cuidadosamente desenhado. Nas consultas seguintes, ela faz pequenos acréscimos de resina no provisório, moldando a gengiva ao redor do implante para criar papilas e um contorno natural.

- ✔ **Lição Aprendida:** A personalização da abordagem com provisórios é fundamental. Cada caso exige uma estratégia específica baseada nas condições clínicas e nas expectativas do paciente.

Inovações e Tendências: O Futuro dos Provisórios

O campo da implantodontia está em constante evolução, e os provisórios não ficam para trás. As inovações e tendências atuais visam tornar o processo ainda mais eficiente, previsível e personalizado.



Inteligência Artificial

Algoritmos de IA podem analisar grandes volumes de dados de CBCT e escaneamentos, sugerindo o posicionamento ideal do implante e o design do provisório com base em milhares de casos de sucesso.



Materiais Bioativos

Desenvolvimento de materiais que não apenas restaurem a função e a estética, mas que também possam liberar substâncias que promovam a cicatrização tecidual ou inibam o crescimento bacteriano.



Carga Imediata Aprimorada

Protocolos mais detalhados e critérios de seleção de pacientes mais refinados, permitindo aplicação mais segura em um número maior de casos.

Uma das tendências mais marcantes é a crescente integração da **inteligência artificial (IA)** no planejamento e design. Algoritmos de IA podem analisar grandes volumes de dados de CBCT e escaneamentos, sugerindo o posicionamento ideal do implante e o design do provisório com base em milhares de casos de sucesso, otimizando o perfil de emergência e a oclusão.

Outra área de desenvolvimento é a dos **materiais bioativos para provisórios**. Embora ainda em fase de pesquisa, a ideia é desenvolver materiais que não apenas restaurem a função e a estética, mas que também possam liberar substâncias que promovam a cicatrização tecidual ou inibam o crescimento bacteriano, contribuindo para a saúde peri-implantar.

As **Técnicas de Carga Imediata** continuam a ser aprimoradas, com protocolos mais detalhados e critérios de seleção de pacientes mais refinados. A pesquisa em **Novos Biomateriais e Superfícies de Implantes** também impacta diretamente os provisórios, pois implantes com superfícies bioativas que aceleram a osseointegração permitem que a carga imediata seja aplicada com maior segurança e em um número maior de casos. Isso significa menos tempo de espera para o paciente e uma reabilitação mais rápida.

Essas tendências apontam para um futuro onde os provisórios serão ainda mais inteligentes, personalizados e integrados ao processo de cicatrização, elevando o padrão de cuidado na implantodontia.

A Importância da Comunicação com o Laboratório

A confecção de provisórios de alta qualidade, especialmente os tardios que exigem um condicionamento gengival preciso, é um trabalho de equipe. A comunicação eficaz entre o clínico e o laboratório de prótese dentária é tão vital quanto a comunicação entre um arquiteto e o engenheiro estrutural. Sem um diálogo claro, o projeto final pode não atender às expectativas.

1

Fotos Intra e Extraorais

Para que o técnico compreenda a estética do sorriso do paciente e a relação dos dentes adjacentes.

2

Modelos de Estudo

Com a posição do implante e a anatomia dos tecidos, incluindo arquivos digitais quando disponíveis.

3

Instruções Claras

Sobre o objetivo do provisório: função imediata, estética, condicionamento gengival específico, ou uma combinação.

4

Referências Estéticas

Marcações de linha de sorriso e referências estéticas para guiar o técnico no design do provisório.

5

Informações Oclusais

Sobre a oclusão e guias de desocclusão para garantir que o provisório não sofra sobrecarga.

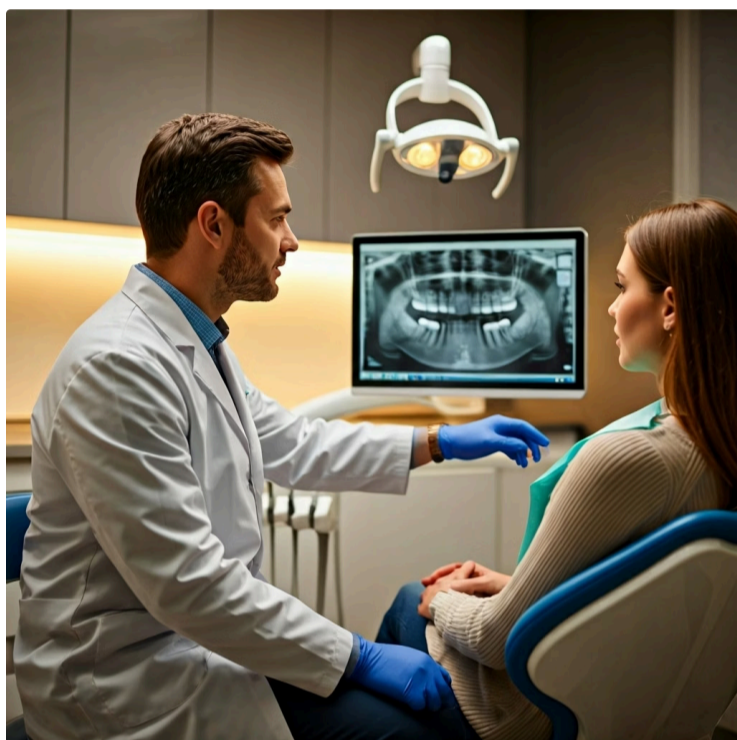
Ao enviar o caso para o laboratório, o dentista deve fornecer informações detalhadas, que vão além da simples moldagem ou escaneamento. Isso inclui **fotos intra e extraorais** para que o técnico compreenda a estética do sorriso do paciente, **modelos de estudo ou arquivos digitais** com a posição do implante e a anatomia dos tecidos, e **instruções claras sobre o objetivo do provisório**.

A utilização de plataformas digitais para o envio de arquivos e a comunicação em tempo real facilita esse intercâmbio de informações, minimizando erros e otimizando o tempo. Uma boa comunicação garante que o provisório seja uma extensão do planejamento clínico, e não apenas uma peça isolada.

Dica Prática: Utilize protocolos padronizados de comunicação com o laboratório, incluindo formulários específicos para provisórios que garantam que todas as informações essenciais sejam transmitidas.

Gerenciamento de Expectativas: O Diálogo com o Paciente

Em qualquer tratamento odontológico, mas especialmente na implantodontia, o gerenciamento das expectativas do paciente é um pilar para o sucesso. Os provisórios, por sua natureza temporária, exigem uma comunicação ainda mais transparente. É como explicar a um cliente que a maquete de um projeto é linda, mas que a construção real levará tempo e passará por fases intermediárias.



Pontos Essenciais da Comunicação

- **Natureza temporária:** O provisório não é a prótese final e pode ter características diferentes
- **Propósito específico:** Proteger, restaurar função temporariamente e condicionar a gengiva
- **Limitações e cuidados:** Dieta, higiene e procedimentos em caso de problemas
- **Cronograma claro:** Etapas, tempo de espera e consultas de acompanhamento

É fundamental que o paciente compreenda a **natureza temporária do provisório** – ele não é a prótese final e pode ter características diferentes (cor, forma, resistência) da peça definitiva. Também é crucial explicar o **propósito do provisório**: que ele serve para proteger, restaurar a função e estética temporariamente, e, crucialmente, para condicionar a gengiva.

"Doutor, por que meu provisório não tem a mesma cor dos meus outros dentes?"

"O provisório é uma etapa de preparação. Vamos ajustar a cor e a forma na prótese definitiva, após o condicionamento da gengiva."

"Quanto tempo vou ficar com este provisório?"

"Geralmente entre 3 a 6 meses, dependendo da cicatrização. Usaremos esse tempo para moldar sua gengiva perfeitamente."

Um paciente bem informado é um paciente engajado e satisfeito. Ao entender o "porquê" de cada etapa, ele se torna um parceiro ativo no tratamento, o que reduz a ansiedade e aumenta a adesão às recomendações. A transparência na comunicação constrói confiança e fortalece a relação dentista-paciente, elementos essenciais para o sucesso de qualquer reabilitação complexa.

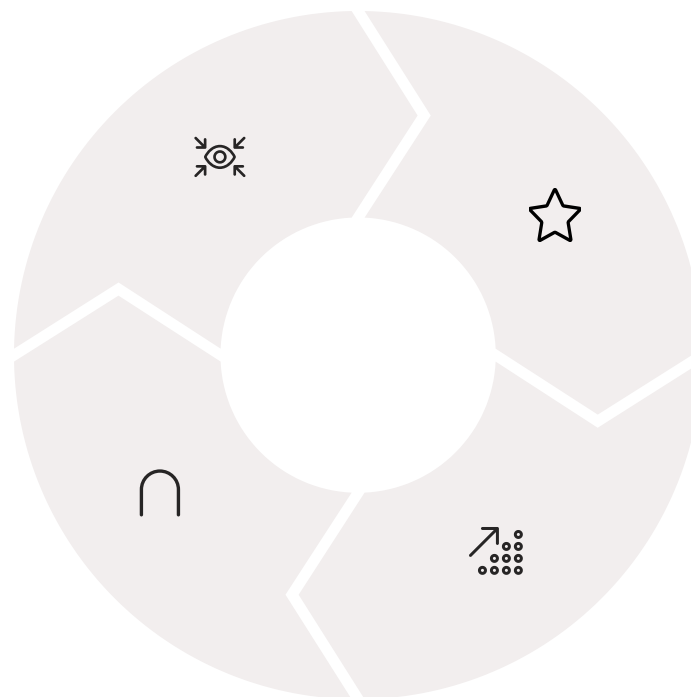A Estética Rosa: Tecidos Moles e o Sorriso Gengival

Quando falamos de estética em implantodontia, não nos referimos apenas à "estética branca" dos dentes, mas também à "**estética rosa**" dos tecidos moles. Um sorriso harmonioso é o resultado da interação perfeita entre dentes e gengiva. O provisório é uma ferramenta inestimável para esculpir essa estética rosa.

A gengiva ao redor do implante deve apresentar um contorno natural, com papilas interdentais preenchidas e uma margem gengival simétrica em relação aos dentes adjacentes. Um provisório bem desenhado e ajustado progressivamente pode guiar o crescimento e a maturação da gengiva, criando esse perfil ideal. É como um jardineiro que poda e direciona o crescimento de uma planta para que ela floresça da forma mais bela.

Avaliação Inicial
Análise do biotipo gengival e planejamento do contorno desejado

Refinamento Final
Ajustes finais para otimizar a estética rosa



Condicionamento Progressivo
Ajustes graduais no provisório para moldar a gengiva

Maturação Tecidual
Tempo para que os tecidos se adaptem ao novo contorno

Em casos onde há deficiências de tecido mole, o provisório pode ser utilizado em conjunto com técnicas de enxertia gengival para aumentar o volume e a qualidade do tecido. A pressão suave e contínua exercida pelo provisório estimula a remodelação tecidual, resultando em um perfil de emergência mais robusto e estético.

Esse cuidado com a **estética rosa** é o que transforma um bom resultado em um resultado excepcional, onde o implante se integra tão naturalmente que se torna indistinguível de um dente natural. A harmonia entre a estética branca (dente) e rosa (gengiva) é fundamental para um sorriso verdadeiramente natural.

Provisórios em Diferentes Cenários Clínicos

A versatilidade dos provisórios sobre implantes permite sua aplicação em uma vasta gama de cenários clínicos, desde a substituição de um único dente até reabilitações de arcadas completas. Cada situação apresenta seus próprios desafios e oportunidades para o uso estratégico dos provisórios.

Dente Único

Em casos como a perda de um incisivo central, o provisório imediato é frequentemente a escolha para restaurar a estética e a função rapidamente, minimizando o impacto psicossocial no paciente. O foco aqui é a mimetização do dente natural e o condicionamento da papila.

Múltiplos Dentes Adjacentes

Os provisórios podem ser unidos para criar uma ponte temporária. Isso não só restaura a função e a estética, mas também ajuda a estabilizar os implantes e a manter o espaço para a prótese definitiva. O desafio é garantir distribuição uniforme da carga oclusal.

Arcadas Completas

Em reabilitações como prótese protocolo, os provisórios imediatos são cruciais. Eles permitem que o paciente saia da cirurgia com uma arcada fixa, restaurando a mastigação e a fala imediatamente. O provisório atua como uma tala que une os implantes, distribuindo as forças.

Em casos de **dente único**, como a perda de um incisivo central, o provisório imediato é frequentemente a escolha para restaurar a estética e a função rapidamente, minimizando o impacto psicossocial no paciente. O foco aqui é a mimetização do dente natural e o condicionamento da papila.

Para **múltiplos dentes adjacentes**, os provisórios podem ser unidos para criar uma ponte temporária. Isso não só restaura a função e a estética, mas também ajuda a estabilizar os implantes e a manter o espaço para a prótese definitiva. O desafio é garantir que a carga oclusal seja distribuída uniformemente para evitar sobrecarga em implantes individuais.

Em reabilitações de **arcadas completas**, como nos casos de prótese protocolo, os provisórios imediatos são cruciais. Eles permitem que o paciente saia da cirurgia com uma arcada fixa, restaurando a mastigação e a fala imediatamente. Nesses casos, a estabilidade primária de múltiplos implantes é essencial, e o provisório atua como uma tala que os une, distribuindo as forças. O planejamento digital e a cirurgia guiada são particularmente valiosos aqui para garantir a precisão.

A capacidade de adaptar o tipo e a técnica do provisório ao cenário clínico específico é um diferencial do implantodontista, garantindo que cada paciente receba a solução mais adequada para suas necessidades.

Manutenção e Cuidados Pós-Instalação do Provisório

A instalação do provisório é apenas o início de uma fase importante do tratamento. A manutenção e os cuidados pós-instalação são cruciais para garantir a longevidade do provisório, a saúde dos tecidos peri-implantares e o sucesso da osseointegração. É como cuidar de uma planta recém-plantada: ela precisa de atenção contínua para crescer forte.

1 Instruções de Higiene

O paciente deve ser rigorosamente instruído sobre a higiene oral. Isso inclui escovação suave com escovas de cerdas macias, uso de fio dental específico para implantes (como o Super Floss ou passadores de fio) e, em alguns casos, bochechos com soluções antissépticas conforme orientação.

2 Restrições Dietéticas

Especialmente para provisórios imediatos, o paciente deve seguir uma dieta macia e evitar alimentos que exijam muita força de mastigação ou que sejam pegajosos. Isso minimiza a carga sobre os implantes em cicatrização e previne a fratura ou descolamento do provisório.

3 Acompanhamento Clínico

Consultas regulares de acompanhamento são indispensáveis. Nesses encontros, o dentista avaliará a cicatrização dos tecidos, a estabilidade do implante e do provisório, e realizará os ajustes necessários para o condicionamento gengival.

4 Manejo de Emergências

O paciente deve ser orientado sobre o que fazer em caso de fratura, descolamento ou qualquer outro problema com o provisório, incluindo um contato de emergência. A rápida intervenção pode evitar complicações maiores.

As **instruções de higiene** são fundamentais. A limpeza cuidadosa ao redor do provisório é vital para prevenir a inflamação gengival e a mucosite peri-implantar. O paciente deve ser instruído sobre técnicas específicas de escovação e uso de fio dental para implantes.

As **restrições dietéticas** são especialmente importantes para provisórios imediatos. O paciente deve seguir uma dieta macia e evitar alimentos duros ou pegajosos que possam comprometer a estabilidade do provisório ou sobrecarregar o implante em cicatrização.

O **acompanhamento clínico** regular permite ao dentista monitorar a cicatrização, avaliar a estabilidade e realizar ajustes necessários. Qualquer sinal de inflamação, dor ou mobilidade deve ser prontamente investigado.

A adesão a essas orientações garante que o provisório cumpra seu papel de forma eficaz, preparando o terreno para a prótese definitiva.

O Impacto Psicológico do Provisório

Além de todos os aspectos técnicos e biológicos, não podemos subestimar o profundo impacto psicológico que o provisório exerce sobre o paciente. Perder um dente, especialmente na região anterior, pode ser devastador para a autoestima e a interação social. O provisório atua como um "amortecedor" psicológico, restaurando a confiança e a normalidade.

Imagine a ansiedade de alguém que precisa comparecer a uma entrevista de emprego ou a um evento social importante com a ausência de um dente. O provisório imediato elimina essa preocupação, permitindo que o paciente retome sua vida social e profissional sem constrangimentos. Ele oferece um senso de normalidade e previsibilidade em um momento de vulnerabilidade.

Para muitos pacientes, o provisório é a primeira "prova" do seu novo sorriso. Ele permite que eles se vejam com dentes novamente, ajustem-se à nova estética e até mesmo participem ativamente do processo de design, expressando suas preferências de forma, tamanho e cor. Essa participação ativa aumenta a satisfação final e a aceitação da prótese definitiva.



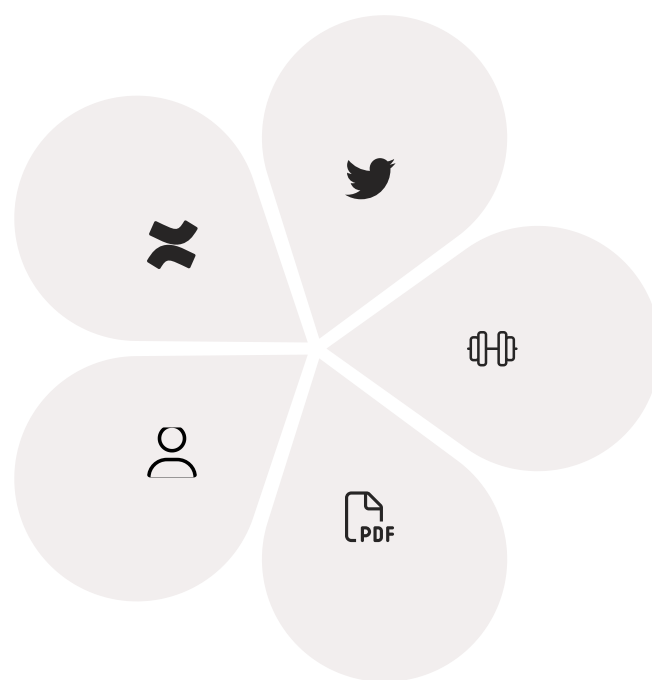
✔ **Benefício Psicológico:** O provisório não é apenas uma peça protética; é um facilitador da saúde mental e emocional do paciente.

Autoestima

Restauração imediata da confiança

Participação Ativa

Envolvimento no processo de design



Interação Social

Retomada das atividades sociais

Vida Profissional

Manutenção da imagem profissional

Visualização

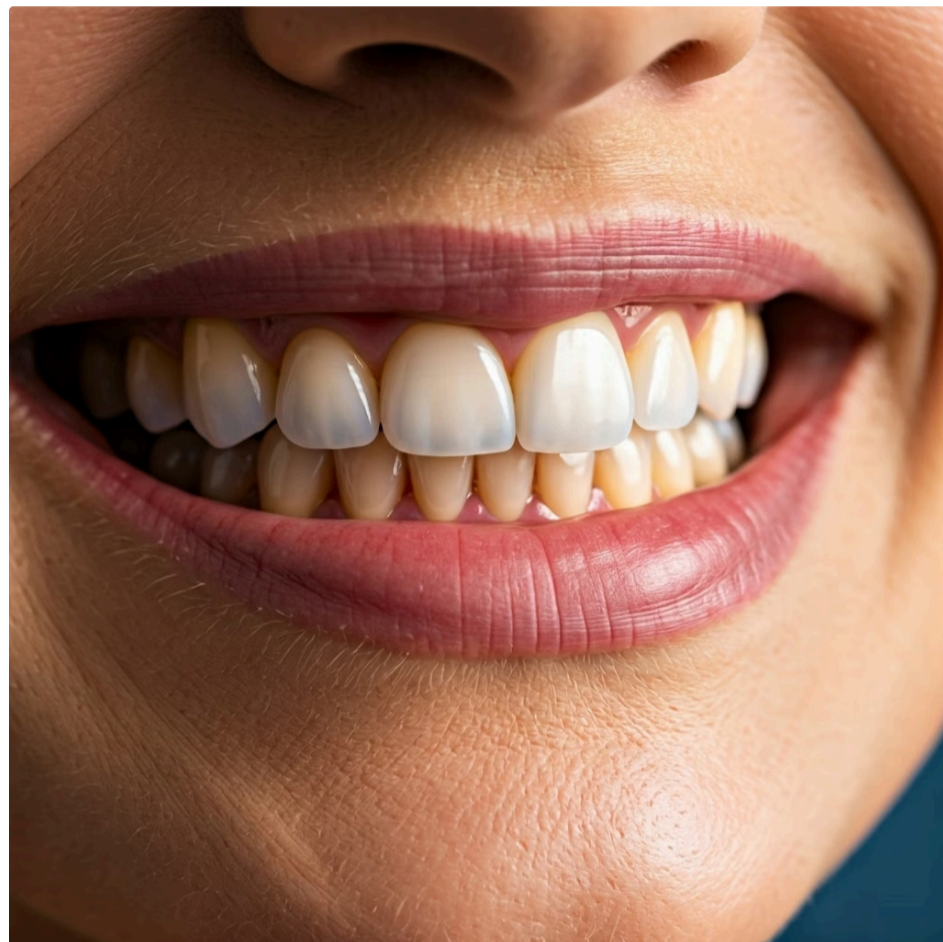Primeira impressão do resultado final

Em suma, o provisório não é apenas uma peça protética; é um facilitador da **saúde mental e emocional** do paciente, um elo crucial entre a fase de tratamento e a plena reabilitação da qualidade de vida. O impacto psicológico positivo do provisório contribui significativamente para o sucesso geral do tratamento, criando um ambiente de confiança e colaboração entre dentista e paciente.

A Escolha do Cimentar ou Parafusar: Impacto no Provisório

A forma como o provisório é fixado ao implante ou ao pilar protético – cimentado ou parafusado – tem implicações significativas na sua função, estética e, principalmente, na facilidade de remoção e ajustes. É como escolher entre pregar um quadro na parede ou pendurá-lo com um gancho: ambos funcionam, mas um é mais fácil de mover ou ajustar.

Provisórios Cimentados



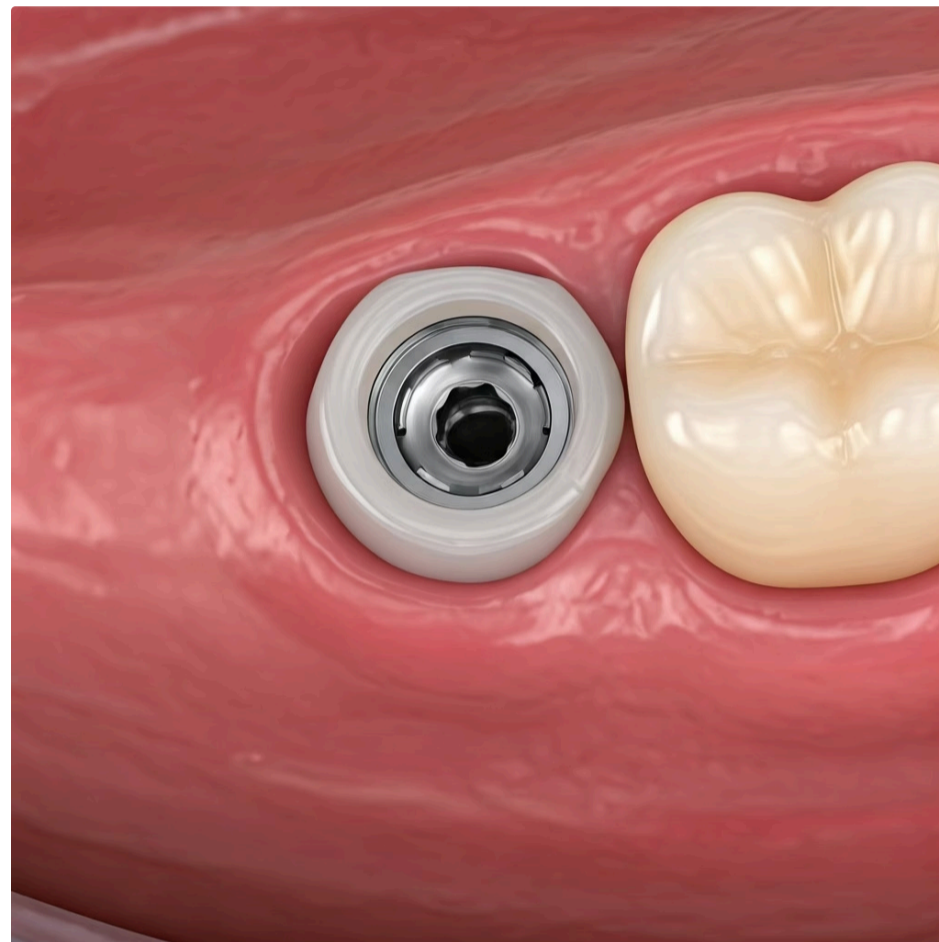
Vantagens

- Melhor estética (ausência de orifício de acesso)
- Distribuição mais uniforme das forças oclusais
- Contorno mais natural

Desvantagens

- Dificuldade de remoção para ajustes
- Risco de excesso de cimento subgingival
- Complicações em caso de problemas

Provisórios Parafusados



Vantagens

- Fácil remoção para ajustes
- Ausência de risco de excesso de cimento
- Acesso direto ao implante se necessário

Desvantagens

- Presença de orifício de acesso ao parafuso
- Possível comprometimento estético
- Necessidade de selar o orifício

Os **provisórios cimentados** oferecem melhor estética devido à ausência de orifício de acesso ao parafuso e distribuição mais uniforme das forças oclusais. São geralmente usados quando a estética é primordial e a necessidade de remoção é baixa. No entanto, apresentam dificuldade de remoção para ajustes e risco de excesso de cimento subgingival, que pode causar inflamação.

Já os **provisórios parafusados** permitem fácil remoção para ajustes, higiene, ou em caso de problemas, além de não apresentarem risco de excesso de cimento. São preferidos para provisórios de longa duração, em áreas posteriores ou quando se prevê a necessidade de múltiplos ajustes para condicionamento gengival. A desvantagem é a presença de um orifício de acesso ao parafuso que precisa ser selado com resina.

Para provisórios, a opção parafusada é frequentemente preferida devido à sua capacidade de ser removida e ajustada com facilidade, o que é essencial para o processo de condicionamento gengival e para a resolução de eventuais problemas. A escolha final, no entanto, dependerá da situação clínica específica, da demanda estética e da preferência do profissional.

O Futuro da Implantodontia e o Papel dos Provisórios

A implantodontia está em uma trajetória de constante inovação, impulsionada por avanços tecnológicos e uma compreensão mais profunda da biologia óssea e tecidual. Nesse cenário dinâmico, o papel dos provisórios sobre implantes não diminui, mas se transforma e se torna ainda mais estratégico.



Personalização Avançada

Provisórios desenhados com base em análise facial e de sorriso para harmonização perfeita com características individuais



Carga Imediata Universal

Aprimoramento das técnicas permitirá que provisórios imediatos sejam a norma, não a exceção



Integração Digital Completa

Fluxo de trabalho totalmente digital desde o planejamento até a instalação do provisório



Otimização Biológica

Provisórios que não apenas restauram, mas otimizam a saúde gengival e resposta óssea

Com o aprimoramento das **Técnicas de Carga Imediata** e a evolução dos **Novos Biomateriais e Superfícies de Implantes** (que aceleram a osseointegração), a capacidade de proporcionar uma reabilitação funcional e estética em tempo recorde será cada vez mais comum. Isso significa que os provisórios imediatos, confeccionados com precisão através do **Fluxo de Trabalho Digital**, serão a norma, e não a exceção.

A personalização será a palavra-chave. A capacidade de projetar provisórios que não apenas se encaixem perfeitamente, mas que também otimizem a saúde gengival e a resposta óssea, será aprimorada. A integração de dados de escaneamento facial e análise de sorriso permitirá que os provisórios sejam desenhados para se harmonizarem perfeitamente com as características faciais de cada paciente, elevando a estética a um novo patamar.

Em última análise, os provisórios continuarão a ser a ponte essencial entre a fase cirúrgica e a reabilitação definitiva, garantindo que a jornada do paciente rumo a um novo sorriso seja confortável, previsível e esteticamente superior. Eles são a prova viva de que o temporário pode ser tão importante quanto o permanente.

Consolidação do Conhecimento

Chegamos ao fim de nossa jornada sobre os provisórios sobre implantes. Vimos que eles são muito mais do que simples "dentes temporários"; são ferramentas estratégicas para o sucesso funcional e estético da reabilitação. Desde a restauração imediata da autoestima com provisórios imediatos até a escultura minuciosa da gengiva com os tardios, cada etapa é crucial. A integração do fluxo de trabalho digital e a compreensão das novas tendências são essenciais para o profissional moderno.

Avaliação da Estabilidade

Sempre avalie a estabilidade primária do implante antes de considerar a carga imediata

Ferramenta Diagnóstica

Utilize o provisório como uma ferramenta de diagnóstico e condicionamento gengival

Comunicação Clara

Comunique-se claramente com o paciente sobre a natureza temporária e os cuidados necessários

Tecnologia Digital

Aproveite o fluxo de trabalho digital para maior precisão e previsibilidade

Estética Completa

Priorize a estética rosa tanto quanto a estética branca para resultados naturais

Autoavaliação

- Um paciente necessita de um provisório sobre implante na região anterior. Qual dos seguintes fatores é o mais crítico para a indicação de um provisório imediato?
 - Idade do paciente
 - Estabilidade primária do implante**
 - Presença de dentes adjacentes
 - Custo do material do provisório
- Qual a principal vantagem do uso de provisórios tardios em comparação com os imediatos, especialmente em casos estéticos?
 - Menor custo de confecção
 - Possibilidade de carga imediata
 - Melhor controle e condicionamento do tecido gengival**
 - Maior resistência à fratura
- No contexto do Fluxo de Trabalho Digital, qual tecnologia é fundamental para o planejamento virtual do provisório e da cirurgia guiada?
 - Ultrassom odontológico
 - Tomografia Computadorizada de Feixe Cônico (CBCT)**
 - Radiografia periapical
 - Laser de baixa intensidade
- Um provisório sobre implante fraturou. Qual das seguintes ações é a mais indicada?
 - Cimentar o provisório novamente sem remover
 - Remover o provisório, avaliar a causa da fratura e confeccionar um novo ou reparar, preferencialmente se for parafusado**
 - Ignorar a fratura e aguardar a prótese definitiva
 - Trocar o implante por um novo

Questão Dissertativa: Explique a importância do condicionamento gengival realizado com provisórios sobre implantes para o resultado estético final.

Resposta: O condicionamento gengival com provisórios é crucial para moldar a gengiva ao redor do implante, criando um perfil de emergência natural e harmonioso. Isso permite o desenvolvimento de papilas interdentais e uma margem gengival simétrica, fazendo com que a prótese definitiva pareça emergir naturalmente do tecido, contribuindo significativamente para a "estética rosa" e um sorriso mais natural e integrado.

Conexão com a Próxima Aula: Na próxima aula, "Aula 32 – Prótese Protocolo: Planejamento e Fases Clínicas", aprofundaremos um tipo específico de reabilitação de arcada completa, onde o uso de provisórios imediatos é frequentemente a base para o sucesso do tratamento.

NOTA IMPORTANTE: As informações regulatórias/legais/técnicas desta aula estão atualizadas até 2025. Consulte sempre fontes oficiais para verificar alterações.